(東女医大誌 第29巻 第11号
頁1056——1058昭和34年11月)

最近経験せる子宮肉腫の二例について

東京女子医科大学産婦人科教室(主任 柚木祥三郎教授)

東京女子医科大学第二病院(院長 大村ひさえ助教授)

坂井ミヨ子・橋本洋子
サカイ ヨ ハシモト ヨウコ

吉田利子・小野依子
ヨシダ トシコ オノ ヨリコ

(受付 昭和34年8月6日)

緒言

子宮肉腫は稀でありますが著者らは昭和21年より昭和32年6月までに手術を行つた子宮腫瘍43例中，組織学的に多核細胞肉腫と思われる2例を経験しましたので報告致します。

自験例

〔第I例〕

患者　林○カ殿　55才

主訴　不正性器出血

家族歴　特記すべき事項を認めません

既往歴　初経14才　正調　結婚20才　既往妊娠は4回いずれも正常分娩をしております。

現症歴　昭和30年10月13日より多量の不正性器出血と腰痛のため10月19日当科を訪れました。

外診所見：体格栄養中等度，心肺に理学的異常所見なく，体温脈膊血圧及び血液一般検査に異常を認めませんでした。

内診所見：子宮は前傾前屈にして小小児頭大堅く移動性にして圧痛なく，子宮腟部は肥大し軽度の糜爛あり，分泌物は暗赤色の流動血多量を認めましたが悪臭はなく，子宮附属器は両側共異常を認めませんでした。

臨床診断：子宮筋腫の診断の下に治療しましたが出血なお持続のため10月26日手術の目的で入院11月1日開腹手術を行い，剔出物の組織学的検査によつて子宮肉腫と判定したものであります。

手術所見：腰椎麻酔の下に開腹，子宮体は小小児頭大にて表面平滑比較的堅く周囲との癒着は認められず一見臨床診断と同様子宮筋腫と思われましたので腟上部切断術を行い，同時に両側卵巣は萎縮著しきため剔出致しました。剔出物は総重量330g，割面は子宮後壁に比し前壁は約2倍厚くほぼ中央に鳩卵大の出血を伴う軟化層を認め一部は子宮腟内に穿孔していました。

組織学的所見：異形の強い多核性腫瘍細胞の増殖が見られ一部は壊死性変化を生じ定型的多核細胞肉腫の像が認められます。

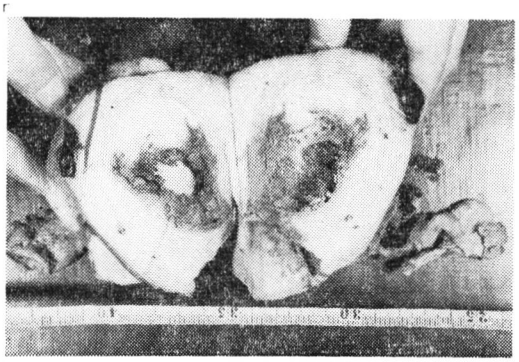

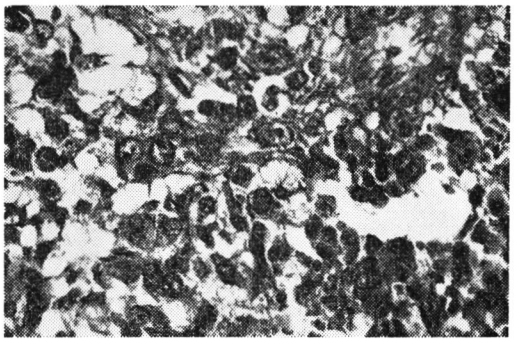

Miyoko SAKAI, Yoko HASHIMOTO, Toshiko YOSHIDA, Yoriko ONO (Department of Gynecology, The Ogu Hospital of Tokyo Women's Medical College) : On the two cases of the uterus-sarcoma.

転帰：術後経過は良好で17日目に退院，翌年2月17日より4月26日までレントゲン深部治療を行い線量 4500 レントゲン照射に達しました。

同年5月7日右下腿の激痛及び腫脹のため再入院，以後高熱持続し全身状態は急速に悪化して悪液質に陥り6月26日死亡致しました。

〔第II例〕

患　者　和田○子殿　28才　未婚

主　訴　下腹部の腫瘤

家族歴　特記すべき事項を認めません

既往歴　初経 14 才，正調，持続5日間，中等量の月経にして月経時障害はありません。

現症歴　6カ月前より下腹部に腫瘤を触知して昭和30年12月12日当科を訪れました。

外診所見：体格栄養中等度，心肺に異常な理学的所見なく，体温脈膊血圧及び血液一般検査にて異常を認めませんでした。下腹部中央に大人頭大の腫瘤を腹壁上より触れることが出来，直腸診で表面平滑弾力性硬度にして圧痛なく，その右側に波動を感じました。

臨床診断：右側卵巣嚢腫の診断の下に12月14日入院，翌15日開腹手術を行いました。

手術所見：腰椎麻酔の下に開腹，卵巣嚢腫と思われた腫瘤は子宮の一部にして，表面は一様に充血強く柔く一見妊娠子宮を思わせましたので腟上部切断術を施行致しました。切断時，漿液性流出物約 500 cc を認め腫瘤は見る見る中に縮小して小児頭大となりました。右側卵巣は鶏卵大の嚢腫形成あるため，剔出術を行いました。剔出物は総重量 300 g で割面は子宮腔が空洞化し，その内面は灰白色にて柔くその中に漿液を充しておりました。

組織学的所見：円形或は隋円形の核を有する大小不同異型の腫瘍細胞の配列が認められ，核分裂のミルドな多核細胞肉腫であります。

術後経過：術後良好に経過し，術後8日目よりザルコマイシン注射を開始し全量 60 g に達し術後37日にて退院致しました。その後の経過は比較的良好で現在なお経過観察中です。

総括並びに考察

本症の頻度：1860年 C. Meyer によりベルリン産科学会に報告されてより多くの症例が見られますが，なお諸家の統計によれば全子宮腫瘍に対し1％に過ぎず子宮癌に対し5％とされております。

発生部位：Virchow は病理解剖学的見地から子宮壁における原発部位により壁肉腫及び粘膜肉腫に区別し，或は子宮における発生部位により体肉腫，頸肉腫，腟部肉腫とに分けていますが癌と異り肉腫は体部に好発するといわれ，本症例についても二例共壁肉腫で体部に発生したものであります。

好発年令：更年期前後に多いといわれ，従つて頻産婦に多く見られますが未産婦にも発生し妊娠分娩との関係は不明であります。本症例中1例は55才4回経産婦であり他の1例は28才の未婚婦人であります。

主要症状及び診断：特有の症状なく不正性器出血，悪性帯下に始り腹部或は腟部腫瘤，貧血，悪液質を来すもので早期診断は困難にして診査，切除の上，組織学的に始めて明らかにされることが多く，本症例中1例は不正性器出血，他の1例は腹部腫瘤を主訴としたものであります。

組織学的所見：最も普通行われている分類法は腫瘤細胞の形態によるもので未熟形，成熟形の2種であり，前者は円形細胞肉腫，紡錘形細胞肉腫，多形細胞肉腫，巨大細胞肉腫が属し，後者には筋細胞肉腫が属しています。本症例中1例は組織学的に定型的に多形細胞肉腫であり，恐らく子宮壁の筋腫が悪性変化を起したものと考えられます。第II例は非定型的多形細胞肉腫であり，子宮壁筋腫の軟化により嚢腫様変化を来し，同時に肉腫を合併したものと考えられます。

治療：手術療法，放射線療法，化学療法がありますが手術による死亡率は4～20％を数え治癒率は Steinhardによれば4年以上生存27.3％Schmidt によれば5年以上生存 14.2％で甚だ不良とされています。放射線療法の効果は著効を認めるものと，しからざるものとがあり一定でありません。第I例は術後レントゲン深部治療を行いましたが術後約8カ月にて死亡し，第II例は術後ザルコマイシン療法を行い経過観察中の例でありますが本例は当然子宮全剔除術或は広汎性子宮全剔除術を行うべきものであつたが種々の都合により施行出来なかつたのは遺憾であります。

結　　語

55才4回経産及び28才未婚婦人の子宮筋腫より悪性続発したものと思われる多形細胞肉腫の2例について報告致しました。

擱筆するに当り柚木教授，今井教授，大村助教授に御指導御校閲下さいましたことに深謝する次第です。

主要参考文献

1) **Ullery, J.C.** : Reatment of pelvic Malginancy. Obst. Gyn. **9** (4) 384～389 (1957)

2) **Ambrosis, G.** : Sarcoma dell utero. Arch. Obstet. e Ginec. **61** (1) 48～54 (1956)

3) **Chang, H. et al.** : *heiomyosarcoma of the* uterus Obst. & Gyn. **9** (2) 212～218 (1957)

4) **Sommer, K.H.** : Uterus sarcom bei einer 18 jahrigen Patientin. Zbl. Gyn. **79** (35) 1378 (1957)

5) **Suren, H.** : Primäres Scheidensarkom in 9. Schwangerschaftmonat. Zbl. Gyn. **75** (39) 1550～1553 (1953)

6) **Leurin, E.** : Über ein primäres Traubensarkom der Portio. Zbl. Gyn. **75** (17) 654～656 (1953)

7) **Novok, E.** ; Gynecological & Obstetrical Pathology. (1947)

8) **安藤画一**；産婦人科各論（上）

9) **中塚好勝**；吉田肉腫の組織呼吸解糖能に及ぼすホルモン作用 日産婦会誌 **11** 7 815 (1959)

10) **山本文男**；術後急速に卵巣頸部淋巴腺並に両肺に移転を来した子宮肉腫 臨婦産 **6** 25～29 (1952)

11) **古橋健司・他**；子宮肉腫の2例 臨産婦 **7** 689～692 (1953)

12) **和田一男**；肉腫の塗抹細胞診 臨産婦 **7** 613～614 (1953)

13) **幾石徹夫**；子宮膣部細胞肉腫に就いて 産婦の世界 **1** 18～21 (1949)

14) **山崎主税・他**；子宮肉腫の2例 産と婦 **20** 123 124 (1953)