(東京女医大誌 第29巻 第3号
頁231——234昭和34年3月)

子宮頸癌の肋骨転移の2例

東京女子医科大学婦人科教室(主任 柚木祥三郎教授)

吉田茂子・強口テルヨ・藤沢宗子
ヨシダシゲコ コワグチ フジサワモトコ

(受付 昭和34年1月26日)

緒言

子宮癌は他臓器と同じく屢々リンパ節，肺臓，肝臓等に転移を形成しているが骨転移を来すことは従来稀であるとされていた。しかし「レ」線診断の発達により近来はやや多く発見され今迄見逃されていた場合が相当あつたのであろうと思われる。最近当教室にて比較的早期に肋骨転移を来した症例に遭遇したのでここに報告し簡単な考案を加えたいと思う。

症例

症例1

患者：尾○き○え 家婦 3回経産婦

家族歴：特記すべきことなし

既往歴：昭和20年骨盤腹膜炎に罹患す。月経は初潮16才以来順調，持続3日間，中等量，障害なし，19才にて健康男子と結婚，配偶者は23年前に死亡す。

現病歴：最終月経，昭和31年10月26日から3日間。月経はそれ迄順調であつたが同年11月1日より不正出血を訴えて来院す。

外診所見：体格栄養中等度，胸腹部には異常を認めず。

内診所見：外陰部発育正常。子宮腟部は腫大し硬く糜爛を認めとくに後唇には増殖性の糜爛強く接触出血が著明。子宮の境界は不明瞭で子宮旁結合織の右側は中等度に左側は強度の癌浸潤を触れた。

検査所見：血液所見では血色素82%ザーリー，赤血球数403万，白血球数7,900，血液像には変化なく尿所見にも異常を認めず。スメアテストでは異型細胞を認め子宮腟部の病理組織切片検査で扁平上皮癌と診断した。

以上の所見より浸潤の状態（第3度浸潤）からも手術は不可能と思われたが患者の希望もあり，心肝臓機能検査ともに異常を認めなかつたので昭和31年11月29日岡林式根治手術を施行した。

手術時所見：子宮及びその附属器には著変を認めないが，とくに左側広靱帯及び基靱帯と両側骨盤リンパ節には非常に強い癌浸潤を認め手術は相当困難であつたが，それでも完全に剔出できたと思われた。

剔出標本肉眼的所見：鶏卵大の子宮はやや硬く，頸管の部分は超鶏卵大に腫大し硬い。子宮旁結合織の左側には超拇指頭大の腫瘤を形成し硬く，子宮腟部に密着している。

術後経過：良好で51日目より「レ」深部治療を開始し，術後101日目1クールを終了。昭和32年5月より2回目「レ」深部治療を行つた。同年7月6日左側鼠蹊リンパ節が鳩卵大に右側鼠蹊リンパ節が豌豆大に腫脹しているのに気付いた。外尿道口附近とくにその左側上方には非常に硬い発赤腫脹を認め，一部は潰瘍を形成し，試験切除を行い扁平上皮癌の診断をし，同年7月11日外陰部切除術及び両側鼠蹊リンパ節摘出術を施行し外陰部切除部にはラジゥム400 mg/時リンパ節摘出部には左右各々800 γを照射し，8月10日術後経過良好で退院したが，間もなく脊椎痛及び腰痛を感ずるようになり9月18日再び外尿道口部に異常感を訴へ，ラジゥム1080 mg/時照射したが，その時は胸部疼痛及び腰痛は激しく鎮痛剤では効果がなかつた。

10月10日治療するにもかかわらずその効果はなく疼痛は増強する一方なので「レ」線写真を撮影

Shigeko YOSHIDA, Teruyo KOWAGUCHI & Motoko FUJISAWA (Department of Gynecology & Obstetrics, Tokyo Women's Medical College) : Two cases of ribmetastasis from cervical cancer of uteri.

その結果右側後方第8，9肋骨に骨の破壊及び融解像が認められ，それと同時に第8，9胸椎の椎弓及び第3，4腰椎の椎体に軽度の同様の変化が認められた。（第1，2図参照）

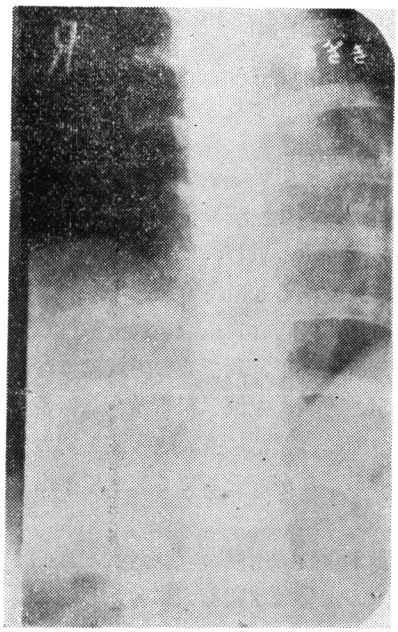

第　1　図

第　2　図

12月6日再度「レ」線撮影の結果肋骨の変化は第7肋骨までに及び広範囲な破壊と，骨白体の明らかな消失が認められそれの附着する椎体まで浸潤が及び相当速い進行性変化が見られた（第3，4図参照）

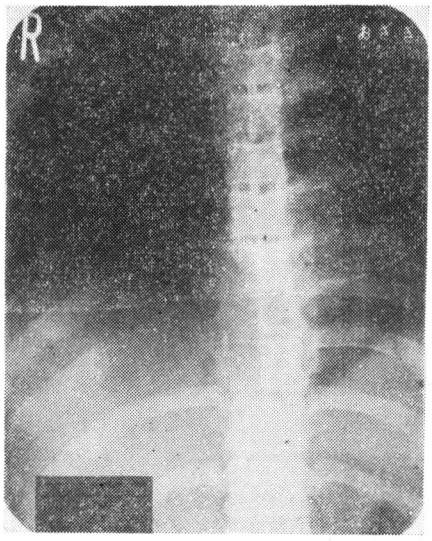

第　3　図

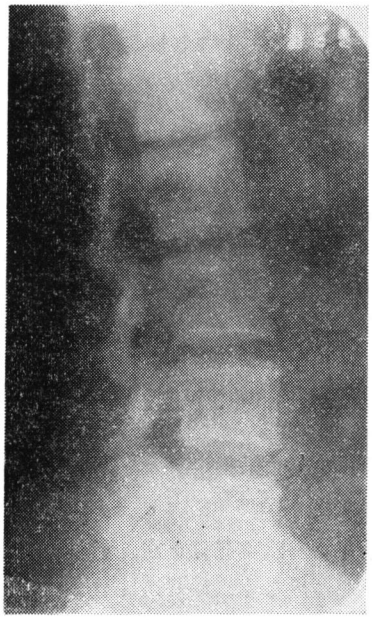

第　4　図

症例II

患者：池○久○　家婦　未産婦

家族歴：特記すべきことなし

既住歴：生来健康で著患なく月経は初潮15才，以来順調，持続3日間，中等量，障害なし。22才で健康男子と結婚，妊娠3回，いづれも3ヵ月にて自然流産す

現病歴：昭和32年4月初旬を最終月経とし以来比較的多量の性器出血を認め，不正出血が持続するようになつた。6月初旬から左股関節及び左側下肢に疼痛を訴え次第に歩行困難となり，9月21日当院を訪れた。

外診所見：体格中等度，栄養やや不良，胸部，

腹部には異常を認めず。

内診所見：外陰部，腟の発育正常子宮腟部は増殖腫大し硬く接触出血著明で不潔な分泌物を附着す。子宮は前傾前屈鶏卵大で硬く左右の子宮旁結合織には骨盤腔にまで達する高度の癌浸潤を認めた。

検査成績：血液所見では血色素75%ザーリー，赤血球数439万，白血球数11,400，血液像には変化なく，赤血球沈降速度1時間値85，尿所見には異常を認めず。子宮腟部病理組織切片検査にて基底細胞癌と診断した。「レ」線写真所見では右側後方第4，9肋骨に骨破壊像が認められ，とくに第4肋骨においては全く融解消失している像が認められ，また左大腿骨頸部及び大転子においても同様の変化が認められた。（第5，6図参照）

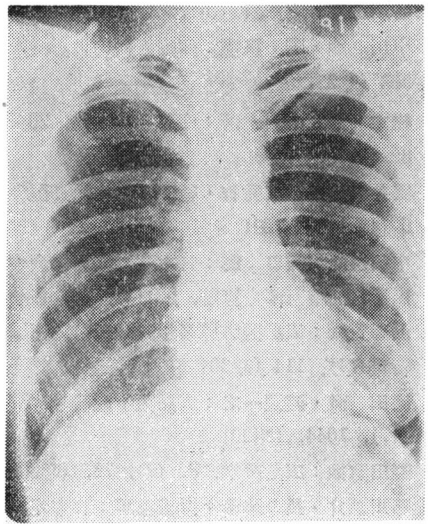

第　5　図

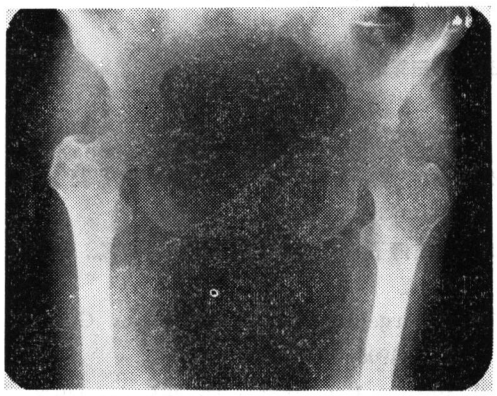

第　6　図

入院後の経過：以上の所見より子宮癌第4度で浸潤状態から手術不可能と思われラジゥム治療を開始した。ラジゥム照射に依り出血も止つたが，10月初旬より下肢の疼痛増強し同時に胸部に重圧感を訴へ，次第に胸部疼痛は増強して来た。11月18日ラジゥム総数5260 mg/時，内頸管内114mg/時，子宮腟部4473mg/時 照射し退院す。

考　　按

病因：骨質に発生する悪性腫瘍中，肉腫は多く原発性であるが癌腫においては上皮迷芽により発生する原発癌があるがその他の全ては続発性である。

子宮癌が骨質を犯すには癌のリンパ系或は連続的蔓延により骨盤結合織を浸潤し，それと接する骨膜を犯し皮質骨髄に達するもの。また原発巣よりまず遠隔リンパ節に転移を生じ，これに癒着せる骨膜の連続的蔓延によつて癌腫を発生するもの及び血行を介して骨髄に始まり皮質骨膜に至るものとある。

子宮癌が直接または間接の連続的増殖蔓延によつて骨を犯す場合は少なくないが血行を介して遠隔の骨転移を惹起せる例は稀とされている。しかし実際に当つては両者の区別のつけにくい場合があることは事実である。

症例1においては手術により病巣部を完全に剔出したにもかかわらず，残存癌細胞より，逆行性に鼠蹊リンパ節及び外尿道口部に癌転移を来しその後おそらく血行を介して肋骨，脊椎にも病変は進行し癌転移を起したものと思われる。症例IIにおいては骨盤腔の軟部組織には相当高度の浸潤があると想像されるが肋骨及び大腿骨頸部の骨転移は血行性転移であろうことは「レ」線像によりほぼ明らかである。

頻度：一般に人体癌中骨転移を起し易いものとしては乳癌で60%，前立腺癌で31%といわれている。子宮癌骨転移の頻度は諸家により異るも E. Phillip, Schöfer は5～15%位と概算し，Limacher は5.7%，Willmaky は1.7%といつている。Krut Walther, Schlutze 氏等は1061例の子宮頸癌の剖検例を蒐集し，その33例すなわち 3.1%に骨転移を認めており，また氏等は過去10年間に800例の子宮頸癌患者を診察しその中7例すなわち0.87%において「レ」線像に骨の変化を確証している。またわが国では石川氏は4.4%，石橋，鷹津氏は2.4%といつている。病理学者は剖検例で1～5%といつている。

好発部位：Phillip, Schöfer, Krut Walther, Schlutze 氏等によれば脊柱，骨盤に最も多く，長管状骨中では大腿骨，脛骨がしばしばであるといわれている。しかし肋骨の転移は一般に少なく安井氏の子宮癌第4期における左側第11，12肋骨転移の報告，また中郡千保氏の外陰癌よりの皮膚，胸骨，肋骨，頭蓋骨等に転移を起した報告の外極く少数の文献があるのみでいづれも不明な点が多い。

発生時期：手術または放射線治療後1年ないし2年後に来ることが多いといわれ，発病後経過は緩慢で年余にわたることがあるといわれている。また未熟細胞癌に多く重症例あるいは全身状態の不良の者に多いといわれている。今回経験した2例では第1例は扁平上皮癌で全身状態は比較的良好であつた。第II例は基底細胞癌で全身状態はやや不良であつた。また第I例では手術後11カ月放射線治療後2カ月で発見されており，第II例では年令的には38才の比較的若年者で家庭事情より未治療のため経過は不明瞭であつたが現病歴よりみておそらく早期に骨較移を起したものと思われる。

症状：初期には自覚的に罹患部の軽度の自発痛あるいは圧痛を認める程度で自然的骨折を来すまで無症状のことすらある。本例においては2例とも運動時の胸部の疼痛により発見され次第に増強して行つた。他覚的には「レ」線像によつて始めて診断し得るに過ぎない。

レ線像：一般に骨破壊型と骨形成型と両者混合型とありほとんどすべては骨破壊型で本例においても，2例とも骨破壊型であつた。なお骨肉腫，骨髄炎，骨結核，線維性骨炎と鑑別を要するが本例では明らかに子宮癌の骨転移と思われる。

予後：発病後の経過は種々で病変の自然的治療的停止は不可能で予後は絶対に不良であるといわれている。第1例では僅か2カ月の間にレ線像において進行度が速く相当広範に骨破壊がみられ疼痛も増強し鎮痛剤の効果がなかつたがキブスベットの使用により鎮痛剤その他の薬物の使用を要さなくなつた。

結　　語

45才の経産婦，及び38才の未産婦においてそれぞれ子宮頸癌に続発せる肋骨転移をレントゲン撮影によつて診断し得た2例を報告した。

稿を終るに当つて御指導御校閲賜つた柚木教授に深く感謝するとともに種々御助言いただいた本教室大内助教授に厚く御礼申し上げます。

参　考　文　献

1) **安藤画一**：産科と婦人科，**1**，(2)，105（昭8）
2) **河合　忠**：近畿婦人科学会雑誌，**17**，(9)，2076（昭10）
3) **久保　博**：東京医事新誌，(2947)，2373（昭10）
4) **舟木文夫・中村真太郎**：岡山医学，**49**，1355，（昭10）
5) **久保　博**：実地医家と臨床，**14**，290，（昭12）
6) **河合　忠**：岡山医学会雑誌，**49**（8），1075（昭12）
7) **奏清三郎・坂梨秀文**：東西医学，**5**，(3)，352，（昭13）
8) **佐伯武雄**：産科と婦人科，**8**，(10)，650，（昭15）
9) **御馬倉考憲**：産科と婦人科，**8**（8），524，（昭15）
10) **石川正臣**：癌，**31**，(6)，501，（昭18）
11) **小川　朗・国　重憲**：産婦人科の世界，**2**，(4) 263（昭25）
12) **橋本　清・中川　清**：産科と婦人科，**20**，(2) 82（昭28）
13) **藤井武彦・沢田秀作・後藤　進**：奈良医学雑誌，**5**（4）146（昭29）
14) **中田善之・坂口　彰**：日本産婦人科学会中国四国連合会地方部会雑誌，**5**，(1)，25，（昭30）
15) **浜岡寛尚**：広島医学原著号，**3**，(3)，産婦人科特集6号，114（昭30）
16) **門田　徹・渡辺一之**：広島医学原著号，**3**，(17)，1044，（昭30）
17) **野田政敏**：広島医学，**8**，(2)，73，（昭30）
18) **石川源介・長　勝彦・児玉喜平**：日本産婦人科学会雑誌，**7**，(9)，1202，（昭30）
19) **外川清彦・古屋義人**：産科と婦人科，**22**，(4) 347（昭31）
20) **中田義之・阪田　彰・松岡義鑑**：日本産婦人科学会中国，四国連合地方部会雑誌，**5**，(2)，71，（昭30）
21) **中村　実・千保　潔**：産科と婦人科，**23**，(2)，74（昭31）
22) **牧田擇子・吉岡晴子**：産婦人科の実際，**6**，(9) 620頁（昭32）
23) **Offergeld, H.**：Ztschr. f. Geb. u. Gyn., **63**, 217 (1908)
24) **Phillip, E.**：Strahlen Th., **363**, 44, (1932)
25) **Sehultze, S., Walther, K.**：Ztsch. Geburtshilf **113**, 315 (1936)