〔臨 床 実 験〕

(東京女医大誌 第29巻 第5号
頁 351——354 昭和34年5月)

鬱血乳頭及び涙腺炎を伴つた十二指腸虫症

群馬大学医学部眼科学教室(主任 青木平八教授)

南 文 子
ミナミ アヤ コ

(受付 昭和34年2月27日)

1 はしがき

十二指腸虫に関係ある眼疾患については，本邦では明治26年大西克知氏[1]が視神経網膜炎の1例を報告して以来，種々の記載がみられるが，私は十二指腸虫性貧血患者に，鬱血乳頭および涙腺炎を伴つた例を経験した。視神経疾患が十二指腸虫症に伴う眼障害として従来比較的多く見られている点から，鬱血乳頭の合併は敢えて珍しいとはいえないが，涙腺炎は内外共に比較的稀な疾患といわれているだけに興味あると思われるので，その大要を報告する。

2 実 験 例

患者：27才の男子，農業。

初診：昭和28年8月3日。

主訴：右眼の眼球突出と視力障碍。

家族歴：特記すべきことはない。

既往歴：昭和20年両側副鼻腔炎手術を受けた他は著患を知らない。

現病歴：昭和28年2月頃から頭痛と腰部より右下肢にかけて神経痛様の疼痛があり歩行困難をきたしたが，イルガビリン3本注射したら歩けるようになつた。しかし当時より家人から顔色がわるいといわれ，労働も差控えていた。6月25日再び頭痛あり，食欲不振，悪心および軽い眩暈が加わり病床に伏した。7月13日さらに右眼球突出と右上眼瞼腫脹が現われたため7月17日某医に受診。当時視力両眼 1.2，ヘルテル氏眼球突出度計で右眼21 mm，左眼15 mmの眼球突出あり，血液に軽度のエオジノフィリーを証明し，脳脊髄液圧の亢進と鬱血乳頭の初期像が認められ，その後も頭痛，悪心は持続し時に複視を感ずるようになつた。なおその間ペニシリン及びヨードカリ，ギフロン等の治療を試みたが無効であつたという。

現症：一般症状，体格，栄養共に中等度，皮膚の色はやや蒼白かつ汚黄色の調を帯びている。口唇に軽い貧血がみられるが爪甲の異常はない。膝蓋腱反射をはじめ一般に腱反射の著明な亢進があり，とくに右側が左側よりも多少強く，その他他覚的に脳腫瘍徴候，脳膜刺戟症状は認められず，副鼻腔もレ線像で異常は見られなかつた。

血液所見 赤血球337万，血色素(ザーリー)65%，白血球6400，白血球の組成は中性好性57%(うち後骨髄細胞0.5%)，エオジン好性8.5%塩基好性0%，淋巴球31%，単核球3.5%で貧血と軽度のエオジノフィリーが認められる。血液ワ氏反応，村田氏反応何れも陰性。血沈中等価83 mm。血液出血時間6分で軽度の延長あり，血液凝固時間は開始3分，完結25分で正常。

脳脊髄液所見 側臥位で初圧250mm水柱，8.0 cc採取し終圧100 mm水柱。外見は水様透明。Queckenstedt氏症候陽性。細胞数 $^{7}/_{3}$。Pandy氏反応強陽性。Nonne-Apelt氏反応中等度陽性。総蛋白量44 mg%。高田・荒氏反応強陽性。ワ氏反応陰性。

尿所見 蛋白，糖，ウロビリノーゲン共に陰性。

糞便所見 十二指腸虫卵を認め，蛔虫卵なし。

眼所見 V. d=0.2 (0.7×+1.75 D)，V. s=1.2 (n.c)。右眼上眼瞼に軽度の瀰漫性腫脹があるが発赤を認めず，とくに外眥部寄りは中等度に腫脹しその部の眼窩骨縁に接して約30 mm長に

Ayako MINAMI (Department of Ophthalmology, School of Medicine, Gunma University.) : A case of ankylostomiasis with papilloedema and dacryoadenitis.

わたる軟骨様硬度の腫瘍を触れ，軽い圧痛がある。皮膚との癒着なくまた運動性もないが，局所の眼窩骨縁には多少の肥厚がみられた。瞼結膜はやや貧血様を呈し，右眼窩窿部の外背部寄りは一部腫脹し，その部より球結膜外上方にかけ僅か充血を認めた。その他眼脂は自覚せず，結膜浮腫，同側耳前腺腫脹も見られなかつた。眼球突出（ヘルテル）は右眼 19mm，左眼14mm。左眼外眼部正常。眼底を見ると視神経乳頭は充血し境界不鮮明で，浮腫性腫脹あり，かつ乳頭周囲の軽い出血及び静脈の蛇行等鬱血乳頭の初期像を認め，これらの所見は右眼に著明で左眼には極めて軽度であつた。その他透光体に異常なく，眼球運動は大体正常で，他覚的に複視を証明できない。瞳孔および瞳孔反応，眼圧等に変化はない。

視野は両眼マリオット氏盲点の拡大あり，周辺視野正常，中心暗点なし。

治療および経過：臨床経過観察と諸検査に数日を費したがその間頭痛は依然として持続し，眼瞼腫脹もややその度を増し，皮膚に多少の潮紅の見られることもあつた。眼球突出度には変化ないが両眼鬱血乳頭は更に進み，乳頭は充血混濁して境界不鮮明となり，乳頭周囲の網膜浮腫，放線状の出血斑，乳頭より黄斑部にわたる著明な皺襞形成等が見られた。この黄斑部における皺襞形成は血管より深部にあり中心窩に向つて放線状を呈し，その中には一部不規則に走るものも認められたが，これらの所見はすべて初診時と同様に右眼に著明であつた。また眼球運動は右眼外転が僅かに不足し，複像検査で右眼の軽度の外転神経麻痺を呈するに至つた。8月7日神経科において脳脊髄液採取。その結果は前述したごとくであるが，高田・荒氏反応に梅毒類似の変化がみられたので血液ワ氏反応誘発法を試みたが陰性であつた。8月10日，V.d=0.1(0.9×+2.0D)，V.s=1.2(n.c)。眼球突出度右眼 17 mm，左眼 14 mm。

8月12日腫瘍の試験切除を施行。眉毛部に沿つて切開を行い眼窩上縁に達したが，その部よりすぐ腫瘍と思われるものを見出すことができた。すなわち腫瘍を触れた部分は眼窩涙腺に一致し，肉眼的には外見上明らかな変化を認めないが，触診すると弾力性硬度を有するので，その一部を切除，組織標本とした。術後の経過は良好で上眼瞼外方に多少腫瘍状のものを触知するが，眼球突出はほとんどなくなつた。しかし腫瘍の疑のもとに，8月24日から31日まで1日100レントゲン7回のレ線照射を施行した。この間鬱血乳頭は減退し，乳頭周囲の出血斑も吸収され，8月31日 V.d=0.2（0.8×+2.0 D），V.s=1.2（n.c)。腫瘍はほとんど触れず，眼球突出は右眼 16 mm，左眼 15 mm となる。9月1日神経科にて再び脳脊髄液採取。側臥位で初圧 200 mm 水柱，7.0 cc 採取，終圧 120 mm 水柱。外見は水様透明。細胞数 $^{12}/_{3}$。Pandy 氏反応中等度陽性。Nonne-Apelt 氏反応軽度陽性。高田・荒氏反応陰性。

9月3日アスキスによる第1回の駆虫施行。9月5日V.d=0.4(0.8×+1.62D)，V.s=1.2(n.c)。9月6日第2回駆虫。眼窩骨縁に骨膜の肥厚を触れるのみで腫瘍は触れない。乳頭周囲にはまだ軽い浮腫がある。9月9日眼球突出右眼 15.5mm，左眼 15 mm。V.d=0.7（m×+0.75D)，V.s=1.2(nc)。9月11日第3回駆虫。その後還元鉄による貧血治療を行う。9月17日 V.d=0.9（m×+0.5D)。鬱血乳頭ほとんど治癒す。9月26日V.d=1.0（m×+0.62D)。

切除標本組織所見：切除標本は Formol, Helly 固定の後，H•E および van Gieson 染色を行つ

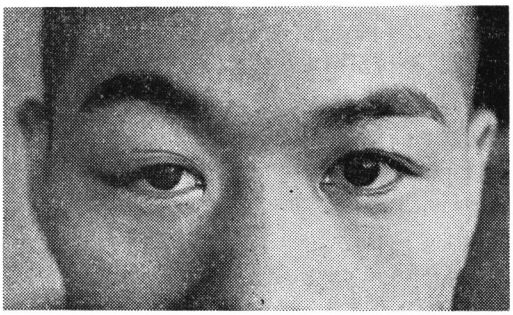

第1図　外眼部所見

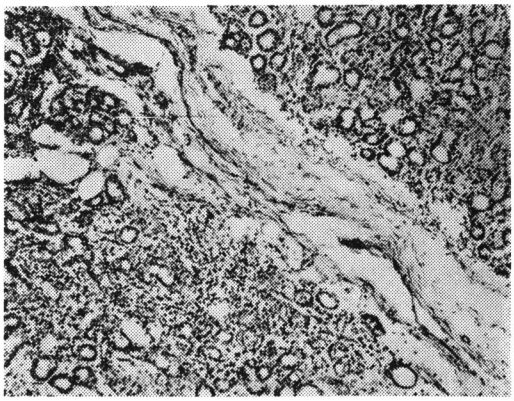

第2図　涙腺組織所見 ×95

た。組織所見は図のごとく一般に腺間質中には線維細胞および線維芽細胞からなる結締織の増殖が著しく，瀰漫性に円形細胞の浸潤が認められる。間質増殖のため腺構造は圧排されかなりまばらに存在する部分があるが，著明な萎縮は見られず，出血または浸潤も見られない。間質中の細胞浸潤は主としてリンパ球およびプラスマ細胞からなり，エオジン好性細胞は認められない。その他壊死竈，出血竈または血管新生はなく要するに一種の非特異性慢性涙腺炎の像を呈している。

3 総括および考按

これを要するに本例は十二指腸虫性貧血を有する患者に，両眼の欝血乳頭，右眼の慢性涙腺炎を合併したもので，脳脊髄液の吸引，涙腺の試験切除を行つてから漸次快方に向い，更に駆虫により比較的すみやかに視力の恢復をみた1例である。

十二指腸虫症患者に見られる眼症状としては視神経に関する疾患が比較的多いのであるが，私の調べた範囲では十二指腸虫による欝血乳頭の報告は見当らない。しかし上野氏[2]は25例の十二指腸虫症患者のうち，眼症状を認めたものは13例であつて，その中でも視神経網膜炎および視神経炎を呈するもの4例（16％）で上位を示めるといい，また十二指腸虫症に眼合併症を認めた諸報告のうち，視神経に関するものとしては，視神経炎，球外視神経炎，視神経網膜炎，乳頭炎等がある[1]。しかしこれらの報告の中には，視神経炎というよりはむしろ欝血乳頭とした方が適当でないかと思われる例もある。また梶原氏[3]はウサギに鉤虫乳剤を注射して，その眼球に及ぼす影響を組織学的に検索した結果，最も重要な変化は網膜と視神経における退行変性であると報告した。以上の点より，本例においても欝血乳頭の合併したことは容易に考えられることと思われる。

また一方欝血乳頭の原因には脳腫瘍，漿液性脳膜炎，結核あるいは梅毒に基因する脳疾患によるもの等色々ある。本例においても頭痛，悪心，眩暈，脳脊髄液圧の亢進，欝血乳頭等を認めたことから第一に脳腫瘍が考えられるのであるが，1回の試験的脳脊髄液採取により自他覚的に軽快したことは，進行性の腫瘍とは思われないし，結核，梅毒等の特殊治療を行わないにもかかわらず治癒におもむいた点から，これらによる脳疾患とも考え難い。したがつて本例ではその治療経過より，横山氏[4]の述べた毎く十二指腸虫毒素により脳炎様の変化を起し，それによる脳圧の亢進から欝血乳頭をきたしたものと考えられる。なおこのごとき疾患について脳脊髄液所見の記載あるものはほとんどなく，横山氏[4]の例では液圧の亢進，細胞増多症，Pandy 氏反応陽性の変化がみられたが，私の例では，液圧の亢進，グロブリン反応の陽性，高田・荒氏反応強陽性の他，組胞増多が欠除するにもかかわらず，総蛋白量の増加があり細胞蛋白解離現象がみられたことは興味深く思われる。

つぎに涙腺炎についてであるが，本症は従来より内外共に比較的稀な疾患とされ，本邦においては，結核，梅毒，その他による慢性涙腺炎は，急性のものに比し極めて少く，十二指腸虫症に涙腺炎を合併した報告例は未だ見当らない。唯奥田氏[5]が「鉤虫駆除により治した眼球突出」と題して，軽度の眼球突出，散瞳および視神経炎が駆虫により治癒した1例を記載しているが，本例のように涙腺炎の為に眼球突出を起したか否かは明らかにされていない。また慢性涙腺炎の原因については種々あり，その中でも多くみられるのは結核，梅毒のような全身病の場合であるといわれている。

本例における涙腺炎が果して十二指腸虫によるものであるか，あるいは単なる偶発症に過ぎないかどうかは，遺憾ながら確言することはできない。唯ここで興味あるのは，原虫性伝染病であるトリパノゾーマ病の際にも脳圧亢進による欝血乳頭が見られ，かつ Chagas 氏病（南アメリカにおけるトリパノゾーマ病）の際にも涙腺炎を合併するという報告[6][7]がいくつかあることである。もとより十二指腸虫とトリパノゾーマとの人体に及ぼす作用を同一視することはできないが，以上の事実と本例の治療経過から，欝血乳頭と同様に涙腺炎も十二指腸虫症と密接な関係があるのではないかとも推測されるので，あえて報告して文献に留める次第である。

4 結　　論

十二指腸虫性貧血を有する27才の農夫に，欝血乳頭と慢性涙腺炎を合併した1例を報告した。本症における涙腺炎の合併例は未だ文献に記載がなくあるいは単なる偶発症かも測り難いが，本症の治療経過と，トリパノゾーマ病に欝血乳頭および涙腺炎の合併例が稀でない事実から，本症におけ

る涙腺炎合併の可能性を推測した。

終りに臨み，御指導，御校閲を賜つた青木教授に深く感謝いたします。

文　献

1) **神鳥文雄・藤永　豊**：日本眼科全書。12第5冊第1分冊 (1953)
2) **上野英高**：眼科臨床医報。**44** 248 (1950)
3) **梶原誠一**：熊本医学会雑誌。**29** 95 (補冊1号) (1955)
4) **横山　実**：眼科臨床医報。**45** 159 (1951)
5) **奥用観士**：眼科臨床医報。**45** 433 (1951)
6) **Mazza, S. & Benítez, C.**: Invest. enferm. de Chages, No. 31 3 (1937)
7) **Mazza, S., Diaz, M.S., & Purnik, A.**: Invest. enferm. de Chagas, No. 37 51 (1938)
8) **Sorsby, A.**: Systemic Ophthalmology (1951)
9) **Duke-Elder**: Text-Book of Ophthalmology, **5** (1952)