(東女医大誌　第42巻　第12号
頁1036～1042　昭和47年12月)

新生児期，乳児期に見られた横隔膜ヘルニアの2例および近年の日本文献展望

東京女子医科大学小児科学教室（主任　福山幸夫教授）
谷村　玲子・鈴木　暘子・添田早智子・萩島　恭子
タニムラ　レイコ　スズキ　ハルコ　ソエダ　サチコ　ハギシマ　キョウコ

（受付　昭和47年9月5日）

I. 緒　言

先天性横隔膜ヘルニアはまれな疾患とされ，発生頻度は Gössnitz によれば 0.5‰，Harris らによれば 0.1～0.27‰と報告されているが，臨床上特に重要なものは，出生直後より重篤症状を呈する Bochdalek ヘルニアと，出生直後より発症しながら症状が余り強くならず，他の疾患と誤診されやすい食道裂孔ヘルニアとである．私達は血性呕吐を主訴とする新生児1例と，頻回の呼吸器感染と呕吐を主訴とする乳児1例の食道裂孔ヘルニアを経験したので報告する．

II. 症　例

症例1

患者：三○春○，生後11日目，男児．

主訴：血性呕吐．

既往歴，現病歴：当院にて昭和45年3月1日出生．母親に心疾患があり，吸引分娩施行．生下時体重 2,600 g．分娩後仮死はなく，哺乳も順調に開始し，新生児黄疸は中等度で，体重増加はやや不良であつたが，全身状態は良好であつた．生後11日目哺乳直後に粘液血性の呕吐と粘血便が少量認められたが，呼吸状態には異常なく，腹部の膨隆や異常な腹鳴は認められなかつた．糞便は下痢気味で粘液性，時に血性を含んでいた．

現症（生後11日目）：体重 2,680 g，身長48 cm，体格小，皮膚の緊張はやや不良，右斜頸あり．心音純，胸部聴診，打診では異常を認めず．

表1　検査成績

検査項目 ＼ 症例		症例1	症例2
血液一般	血色素　mg/dl	14.7	14.1
	ヘマトクリット%	45	43.5
	赤血球　×10⁴	462	548
	白血球	8800	9700
	ヘモグラム（%）		
	桿核球	0	0
	分節球	82	16
	リンパ球	16	82
	好酸球	2	1
	好塩基球	0	0
	単球	0	1
血清化学	総タンパク　g/dl	4.3	7.0
	Al	61	71
	α_1G	5	3
	α_2G	1	12
	βG	4	9
	γG	9	5
	A/G	1.6	2.6
	Na	136	140
	K	5.3	5.1
	Cl	100	107
	Ca	9.4	
	P	5.3	
	GOT	25	35
	GPT	16	21
	LDH	174	248

Reiko TANIMURA, M.D., **Haruko SUZUKI,** M.D., **Sachiko SOEDA,** M.D. and **Kyoko HAGISHIMA,** M.D.Department of Pediatrics (Director: Prof. Yukio FUKUYAMA) Tokyo Women's Medical College: Two cases of diaphramatic hernia in neonatal and infantile period with a survey of recent reports in Japan.

糞　便	潜血反応	＋	－
その他	出血時間 凝固時間 ルンペルレーデ	1分 約了 9分 －	

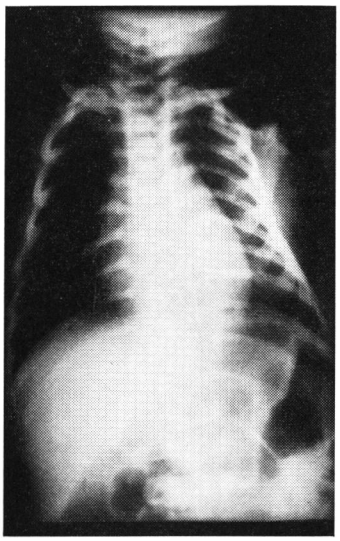

写真1　胸腹部単純 X-P（症例1）
胸部には異常な陰影認めず.

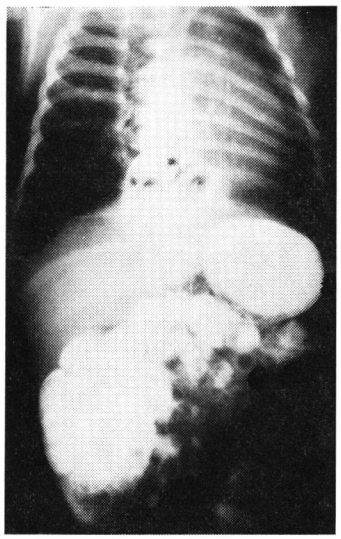

写真2　胃腸管透視背臥位（症例1）
胸部の下部中央に異常なバリウム像認める.

腹部は平坦で特に異常な腫瘤は触れず，肝は$^1/_2$横指触知，脾臓は触れない，四肢運動・筋力異常なく，股関節開排制限はない.

検査成績（表1）：血液所見は赤血球数 462×10^4，血色素数14.7 g/dl，ヘマトクリット45%，白血球数 8,800．ヘモグラム，血清電解質はいずれも正常であつたが，総タンパクは 4.3 g/dlと低値を示した．糞便潜血反応は強陽性であつた．出血・凝固時間には異常はない．胸部 X-P（写真1）は，肺紋理の増強はなく，異常陰影も認められなかつた．胃腸管透視（写真2）は，背臥位で下部食道に不規則な拡張が認められた後，腹腔内の胃と思われる部分へ移行した．拡張部には胃の皺襞との連続性が認められる．また立位造影像では異常な拡張部の横隔膜下への移動が認められた（写真3）．2才7カ月になる現在まで，何の症状もなく正常の発育をしている.

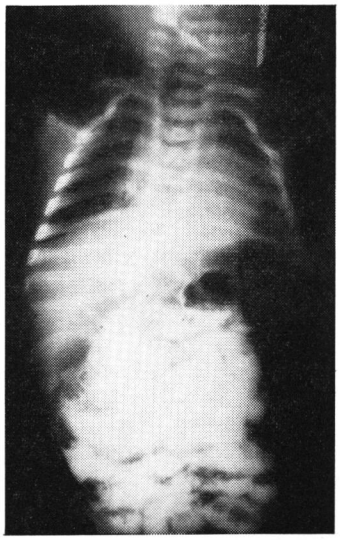

写真3　胃腸管造影立位（症例1）
写真2で認められた異常像は腹部へと移動している.

症例2

患者：田○一○，7カ月男児.

主訴：頻回の呼吸器感染と呕吐.

既往歴，現病歴：生下時体重 3,750 g，哺乳力も良く，特に呼吸困難，チアノーゼの既往はなく，正常の発育をしていた．下血，吐血の既往はない．生後5カ月頃より風邪をひきやすく，近医を度々受診していた．授乳後の呕吐も時々認められ，異常な腹鳴に気付いていた．入院1週間前より風邪気味で当外来にて胸部 X-P 右側にガス像を認め，昭和45年4月24日当科へ入院した.

入院時所見：体重 8,550 g，身長70.6cm，全身状態良好，栄養良，眼瞼結膜の浮腫は無く，咽頭発赤，口蓋扁桃両側Ⅱ度の肥大が認められた．肺肝境界は第6肋間，肺は喘鳴が聴取され，呼吸音は右側下部にて減弱していた．心音は純で雑音は聴取されない．腹部は平坦，肝・脾は触知されなかつた．

入院時検査成績：血液所見は（表1）赤血球数 548×10^4，血色素数14.1 g/dl，ヘマトクリット43.5%，白血球数 9,700．ヘモグラム，血清電解質はいずれも正常で，総タンパク 7.0 g/dlであつた．糞便の潜血反応は陰性である．胸部 X-P で（写真4）両肺野の血管陰影は増強し，右胸膜のテント形成があり，右肺下部に異常な陰影が認められ，その中にガス像の存在を認めた．胃腸管透視の背臥位（写真5）で，右胸腔内に異常像が胸部単純 X-P の異常陰影に一致して中央から右胸腔内へと造影され，次第に横隔膜下へのバリウムの流出を認めた．十二指腸以下の消化管の走行異常はなかつた．食道・胃吻合部は横隔膜より上方に存在していた．

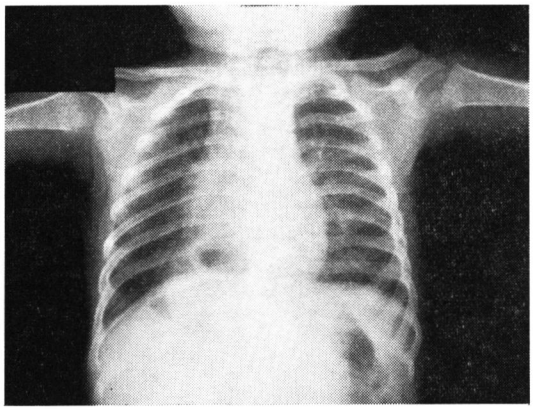

写真4　胸腹部単純 X-P（症例2）
両肺野の血管陰影の増強，右胸膜のテント形成，右肺下部に異常な陰影が認められる．

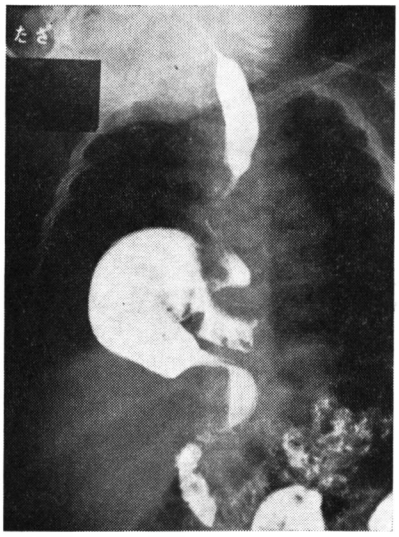

写真5　胃腸管透視　背臥位（症例2）
右胸腔内の異常像に一致してバリウムの通過が認められる．

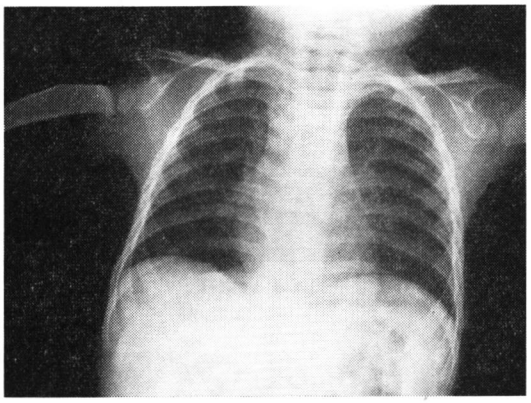

写真6　胸腹部単純 X-P 手術後（症例2）
右肺下部のガス像は消失している．

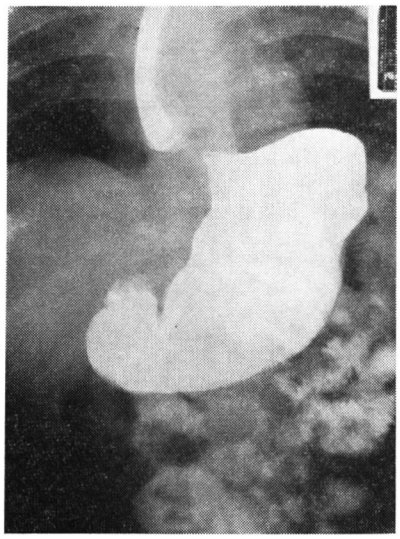

写真7　胃腸管透視　背臥位手術後（症例2）
胃が正常位に位置していることが分る．

手術は入院2カ月後に施行された．所見は食道裂孔右後壁に沿い20×20mmのヘルニア孔を認め，腹部より胸腔内に挿入している胃体部を引き戻し，反転させて正常位にし，ヘルニア嚢を切除した．

手術後の経過は順調で，ほとんど呕吐は消失した．術後の胸部 X-P（写真6）で右下肺野の異常陰影とガス像は認められなくなつた．胃腸管透視（写真7）でも胃が正常位に位置し，特にバリウムの停滞などはなく，十二指腸へと移行している事が確認された．現在3才2カ月になるが，1才半頃よりアセトン血性呕吐症による呕吐が時々認められている．

III. 考　　按

横隔膜ヘルニアは，後天的には外傷や腹圧亢進により発生するが，小児において認められるもののほとんどが先天性のものである[1]．小児科領域内では，以前は幼児，学童期の例が多かつたが，最近では新生児乳児期例の報告が次第に増加している．本症は症状が多彩である事が特徴的で，呕吐の他，異常な腹鳴，るいそう，貧血[2)3)95)]，呼吸困難，チアノーゼ[4)84)]，発育不良[4)]などがある．従来の報告について年令的に見ると，新生児期に呼吸循環症状が強く，乳児期では消化器症状が強く，幼児期では消化器症状がより著明となり，貧血を生じ，呼吸循環症状が減少してくる[84)]（表2）．Bochdalek 孔ヘルニアは，内容物が胃のみならず，腹腔内臓器が胸腔内に入り込むため，重篤な症状を呈しやすいので，新生児・乳児期に発見され手術される事が多い[85)]．食道裂孔ヘルニアは内容物の大半が胃であるため，呕吐のような軽い胃腸症状，呼吸器症状のみで，偶然発見され

表2　横隔膜ヘルニアの年令別主訴（本邦 193例，前広[84)]による）

症状＼対象	新生児	乳児	幼児	学童	計	症例1	症例2
呼吸困難	19	15	4		38	−	−
チアノーゼ	11	7			18	−	−
咳嗽		5	5	6	16	−	−
胸痛				5	5	−	−
呕吐	4	20	30	7	61	+	+
腹痛		1	5	6	12	−	−
テール便	2	1	6		9	+	−
便秘			2	1	3	−	−
下痢		1	1	1	3	+	−
腹部膨満		3	1	1	3	−	−
発育障害		7	9	1	17	+	−
貧血		6	19	5	30		−
無症状				5	5	−	−

表3　横隔膜ヘルニア諸型の部位別頻度

部位＼研究者	Gross (1958)	Kieswetter (1961)	Snyder (1964)	Baffes (1969)	星野 (1960)	駿河 (1967)	著者 (1972)
胸腹裂孔ヘルニア	82	25	64	69	40	57	110
食道裂孔ヘルニア	(5.5%) 5	(9%) 3	(16%)12	(14%)16	(30%)45	(36%)40	(31%)72
モルガニ孔ヘルニア	4	4	1	3	4	4	9
横隔膜弛緩症		0		17		11	43
その他				11	63		
計	91	32	77	116	152	112	234

表4　横隔膜ヘルニア諸型の部位別および年令別頻度（1972年著者）

部位別＼年令別	新生児	乳児	幼児	学童	計
胸腹裂孔ヘルニア	53	32	18	8	110
食道裂孔ヘルニア	14	27	27	4	72 (30%)
モルガニ孔ヘルニア	0	2	0	3	9
横隔膜弛緩症	2	26	10	5	43
計	69	87	55	65	234

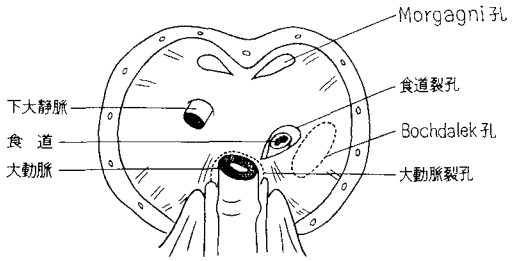

図1　横隔膜ヘルニアの発生部位

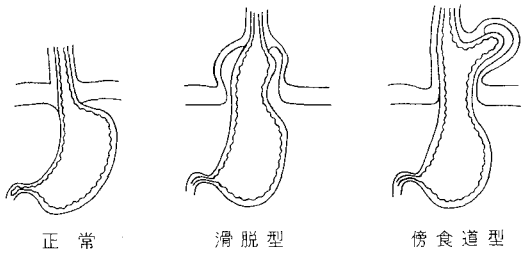

図2　食道裂孔ヘルニアの諸型

るか，新生児・乳児期では見落されたり，肺炎などと誤診されがちである[86)87)94)]．

先天性横隔膜ヘルニアの中で，食道裂孔ヘルニアの頻度については，1967年駿河[4)]がそれまでの各大学の経験例と，自験例を集めた 112例と，著者らが1968年から1972年6月までの日本の文献から集計した 122例[5)~80)]とを合計した 234例についてみると，表3のごとく，72例（30%）を占めていた．外国の報告例によると Kieswetter[81)]（1961）は32例中3例（9%），Snyder[82)]（1964）は77例中12例，Baffes[83)]は 116例中16例（14%）と著者らの本邦の集計の半数以下に止つている．このような本邦と欧米とで頻度の差があるようであるが，これが真に人種差によるのか，統計の不確実さによるのか，あるいはその他の何らかの要因に関係するのか，興味深い問題である．

部位別，年令別頻度から見ると，新生児，乳児期の食道裂孔ヘルニアの報告例は，駿河[4)]らによれば 112例中14例（12%）である．表4に示すごとく，著者らの集計 234例中では41例（17.5%）とわずかながら増加の傾向が認められる．新生児期，乳児期に，より注意深い観察が行なわれるならば，軽い症状で見落されがちな本症の発見も，より早く，より確実に行なわれると思われる．

IV. 結　語

血性呕吐を主訴とする新生児と，頻回の呼吸器感染，呕吐を主訴とする7カ月乳児に見られた食道裂孔ヘルニアの2例を報告するとともに，日本の文献報告例を集計して若干の考察を加えた．

御指導頂いた福山教授に謝意を表する．

（本論文要旨は1971年6月第 214回日本小児科学会東京都地方会にて発表した．）

文　献

1) 三宅　潤・中井義清：（抄録）小児科臨床 19 748（1966）
2) 早川　力・滝　靖子・他：（抄録）小児科診療 28 1585（1965）
3) 石塚祐吾・中野敬江：（抄録）小児科臨床 14 671（1968）
4) 駿河敬次郎・平井慶徳・他：（抄録）総合臨床 16 366（1967）
5) 藤井　保・重康牧夫：（抄録）日医放線会誌29 111（1969）
6) 木村正之・木戸冒夫・他：医療 21 131（1968）
7) 岸　営美・芝原千鶴子・他：治療 51 171（1969）
8) 内野純一・他：北海道外科雑誌13 183（1968）日胸部外会誌 17 207（1969）
9) 鮫島夏樹・他：北海道外科雑誌 14 84（1969）
10) 高橋正二郎・金子保彦・他：外科 31 217（1969）
11) 浜口栄祐・古味信彦・他：日小外会誌 5 184（1968）
12) 入江邦夫・岡松孝男・他：日小外会誌 5 184（1968）
13) 草野充郎・小林　滋・他：日小外会誌 5 184（1968）
14) 外山香澄・豊田義男：手術 22 1187（1968）
15) 田辺良一・山本泰次：外科治療 19 235（1968）

16) 谷本　博・加藤永夫：日小外会誌 5 385 (1969)
17) 津島恵輔・浅野真彦・他：弘前医学 21 162 (1969)
18) 吉田　寿・北村紘彦・他：日小外会誌 5 145 (1968)
19) 佐野　譲・富田幸男・他：岩手県立病院医学雑誌 8 107 (1968)
20) 駿河敬次郎：胸部外科 23 64 (1970)
21) 橋本俱男・平井慶徳：順天堂医学 14 86 (1968)
22) 中村孝哉・安藤　修・他：日臨外医会誌 30 94 (1969)
23) 石橋郁子・塚田嘉也・他：小児科診療 31 1497 (1968)
24) 安住修三・佐々成紀・他：日赤医学 22 51 (1969)
25) 中西洋二・永田昌男・他：結核 43 290 (1968)
26) 永田豊作・重富悦雄・他：日小外会誌 5 366 (1969)
27) 加藤璃瑠子・森　正樹・他：日小外会誌 73 385 (1969)
28) 石田堅一・山田良成・他：横浜医学 20 72 (1969)
29) 内野純一・奥村信介・他：日胸部外会誌 16 803 (1968)
30) 杉山道雄・村田晃・他：治療 51 1101 (1969)
51) 渡辺　裕・嘉屋和夫・他：外科治療 11 104 (1969)
52) 山本泰次・堀川嘉世・他：広島医学 21 26 (1968)
53) 田辺良二・平尾　勝・他：外科治療 10 246 (1968)
34) 松下元夫・白石俊之・他：日小外会誌 5 143 (1968)
35) 浅井紀雄・中村一雄・他：臨床外科 24 913 (1969)
36) 間野清志・片岡和男・他：岡山医会誌 81 124 (1969)
37) 伊藤文雄・児島　保：結核 43 289 (1968)
38) 織畑秀夫・太田八重子・他：日胸部外会誌 17 435 (1969)
39) 尾形義弘・阿部広介・他：弘前医学 21 162 (1969)
40) 霞富士雄・天野景明・他：日胸部外会誌 16 978 (1968)
41) 小出喜代之・大内十悟・他：日本医学雑誌 27 195 (1968)
42) 北野邦俊・世良好史・他：日胸部外会誌 16 984 (1968)
43) 中山和道・崎村信行・他：久留米医会誌 31 334 (1968)
44) 秦温　信・内野純一・他：日小外会誌 5 390 (1969)
45) 半沢幸一・本多憲児・他：日胸部外会誌 5 143 (1968)
46) 人見一彦：外科 30 862 (1968)
47) 生嶋宏彦，岡部　保・他：日赤医学 22 50 (1969)
48) 稲垣嘉胤・太野昭三・他：日外会誌 71 128 (1970)
49) 宮地英夫・岡田英也・他：日外会誌 70 1681 (1969)
50) 亀山　容・星野智雄・他：小児外科・内科 2 341 (1970)
51) 須貝基信・新川詔夫：臨床小児医学 18 219 (1970)
52) 佐々木順一・中村　豊：青森県立中央病院医誌 15 228 (1970)
53) 末広忠雄・丸山静男・他：臨床小児医学 17 280 (1969)
54) 杉山義之：日小会誌 74 1037 (1970)
55) 大沢二郎：日外会誌 72 722 (1971)
56) 日置康生・桝岡進・他：小児外科・内科 3 619 (1971)
57) 伊藤紀克・三浦　武・他：北海道外科雑誌 16 98 (1971)
58) 渡辺　裕・岡本好史・他：外科診療 12 1393 (1970)
59) 飯岡　毅・杉本守弘・他：小児科臨床 22 563 (1969)
60) 小池麒一郎・竹本桂一・他：小児科診療 34 1376 (1971)
61) 秋本英幸・三戸　寿・他：小児科臨床 22 202 (1969)
62) 中村正敬・伊藤俊一・他：小児科診療 34 1472 (1971)
63) 後藤　達・西　裕司・他：日外会誌 72 575 (1971)
64) 志村孝彦・久次武晴：日外会誌 72 869 (1971)
65) 村岡隆介・里村紀作：日外会誌 71 774 (1970)
66) 入江邦雄・岡村孝男・他：外科治療 21 501 (1969)
67) 辻本嘉助・門脇　宏・他：日外会誌 71 1700 (1970)
68) 鷲尾正彦・田中　誠・他：胸部外科 22 718 (1969)
69) 斎藤　宏・坂田　康・他：新潟医会誌 84 601 (1970)
70) 桝岡　進・下村忠朗・他：日外会誌 71 1706 (1970)
71) 堀川嘉也・高祖　譲：日外会誌 71 634 (1970)
72) 内田　一・松浦梅春・他：日外会誌 72 120 (1971)
73) 篠崎　拓・秋山文弥・他：日本外科学会雑誌 71 1715 (1970)
74) 大町純一・松繁　洋・他：日外会誌 71 777 (1970)
75) 推谷竜彦・中村泰治・他：日臨外医会誌 31 107 (1970)
76) 内野純一・奥村信介・他：外科 31 407 (1969)
77) 水野嘉平・住吉　章・他：日臨外医会誌 32 79

(1971)
78) **半沢幸一・河村　孝・他**：外科**31** 1207 (1969)
79) **佐々木徳彦・郡山春夫・他**：医療 24 349 (1970)
80) **樫木良友・細野和久・他**：(抄録) 日本外科宝函 39 191 (1970)
81) **Kieswetter:** Arch Surg **83** 561 (1961)
82) **Snyder, W.H.:** Surg **57** 576 (1965)
83) **Baffes, T.G.:** Diaphragmatic hernia. In Mustard, W.T., Ravitch, M.M., Snyder, W.H., Welch, K.J. and Benson, C.D. (eds). Pediatric Surgery. Vol 1, 2nd Ed, Year Book Med Publ Chicago (1969) p. 342
84) **前広　亮・松山彦介・他**：(抄録) 児科診療 26 958 (1963)
85) **森田　建・岡部郁夫**：小児外科・内科 2 381 (1970)
86) **中山恒明・・柳沢文憲・他**：(抄録) 診療 16 1678 (1963)
87) **中村　孝・中村　健**：小児外科・内科 2 373 (1970)
88) **中島研部**：小児外科・内科 2 395 (1970)
89) **星野美智・水野守忠**：(抄録) 小児科臨床 **15** 40 (1962)
90) **Harrington, S.W.:** Surg. Gynec Obst **86** 753 (1948)
91) **駿河敬次郎・増田　亢**：外科診療 4 1395 (1962)
92) **柳沢文憲・本町康正・他**：(抄録) 外科治療 6 373 (1962)
93) **角田昭夫**：(抄録) 小児外科・内科 2 357 (1970)
94) **四家正一郎・星野道雄**：(抄録) 治療 **52** 182 (1970)
95) **秋本英幸・三戸　寿・他**：(抄録) 小児科臨床 22 202 (1969)