

小児淋菌感染症発症の背景：性的虐待との関連性を疑った1例

¹東京女子医科大学医学部小児科学²東京都立小児総合医療センター感染症科³東京女子医科大学医学部眼科学

ハナヤ	アキ	サカウチ	マサコ	シオダ	ムツキ	カラキ	カツジ
花谷	あき ¹	坂内	優子 ¹	塩田	睦記 ¹	唐木	克二 ¹
イトウ	ヤスシ	ショウジ	タカヨ	シノザキ	カズミ	オオサワ	マキコ ¹
伊藤	康 ¹	荘司	貴代 ²	篠崎	和美 ³	大澤	眞木子 ¹

(受理 平成24年12月18日)

The Background of Infantile *Neisseria Gonorrhoeae* Infection: A Case Suspected Sexual Abuse

Aki HANAYA¹, Masako SAKAUCHI¹, Mutsuki SHIODA¹, Katsuji KARAKI¹,
Yasushi ITO¹, Takayo SYOJI², Kazumi SHINOZAKI³ and Makiko OSAWA¹

¹Department of Pediatrics, Tokyo Women's Medical University²Department of Infectious Disease, Tokyo Metropolitan Children's Medical Center³Department of Ophthalmology, Tokyo Women's Medical University

Gonococcal infection neonatorum often appears in infants born to mothers with gonococcal genital tract infections, but almost all cases that occur after the neonatal period are acquired from sexual abuse.

This report presents a case of gonococcal ophthalmia suspected to have been transmitted by sexual abuse. The patient was a 2-year-old girl. Her symptoms worsened despite antibacterial treatment; she could not eat, and her general condition deteriorated. Therefore, she was referred to the Department of Pediatrics. Her physical findings were not specific except for her eyes. Ophthalmologists diagnosed her with gonococcal ophthalmia because *Neisseria gonorrhoeae* was detected in a culture of the eye discharge. Sexual abuse was suspected because the gonococcal infection occurred after the neonatal period, and the case was reported to the child guidance center. The staff visited her home, but found no evidence of sexual abuse.

It is difficult to prove sexual abuse in infants and young children who cannot describe the experience themselves. Therefore, children who are suspected to have been sexually abused cannot be immediately protected. Guidelines must be established to verify sexual abuse that are appropriate for victims who cannot recognize or describe the act itself, and without symptoms peculiar to sexual abuse.

Key Words: *Neisseria gonorrhoeae*, infantile conjunctivitis, sexual abuse

緒 言

淋菌は乾燥環境下においては容易に死滅しやすく、人体外での増殖が困難で、性的接触のような密な接触がなければ感染の成立がしがたい細菌である¹⁾。その特徴から新生児では経産道的垂直感染による感染が多いが^{2)~3)}、新生児期以降に発症した小児淋菌感染症では、被性的虐待児での発症が最多であり^{4)~10)}、米国小児科学会の勸奨では、新生児期以降の淋菌感染では性的虐待の有無は確実にありとされ、

通告の対処がとられている⁶⁾⁸⁾¹¹⁾¹²⁾(Table 1)。しかし言語未獲得で表現力が未熟な乳幼児では、患児から性的虐待の証言は得られず、事実関係の把握は困難を極める。また患児に妊娠や精液の付着、性器の外傷・感染症状が認められない場合は、本邦における性的虐待診断のガイドラインでは被性的虐待児には該当しない¹³⁾。このため臨床現場で明確に性的虐待と診断できず、介入の遅れを招きうること、さらに本邦では報告以上の被性的虐待児が存在する可能性

Table 1 Implication of commonly encountered sexually transmitted diseases (STDs) for the diagnosis and reporting of sexual abuse of infants and prepubertal children⁶⁾.

STD Confirmed	Sexual Abuse	Suggested Action
<i>Gonorrhea</i> *	Diagnostic ⁺	Report [§]
<i>Syphilis</i> *	Diagnostic	Report
<i>C trachomatis</i> *	Diagnostic ⁺	Report
Human immunodeficiency virus**	Diagnostic	Report
T vaginalis	Highly suspicious	Report
<i>C acuminata</i> *	suspicious	Report
Herpes simplex virus (genital location)	suspicious	Report ⁺⁺
Bacterial vaginosis	Inconclusive	Medical follow-up

*If not perinatally acquired and rare nonsexual vertical transmission is excluded.

⁺Although the culture technique is "gold standard," current studies are investigating the use of nucleic acid amplification tests as an alternative diagnostic method in children.

[§]To the agency mandated in the community to receive reports of suspected sexual abuse.

**If not acquired perinatally or by transfusion.

⁺⁺Unless there is a clear history of autoinoculation.

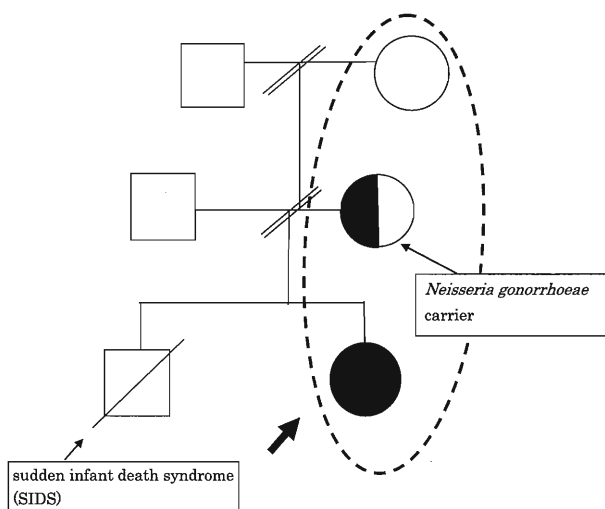


Fig. 1 Pedigree chart

The patient's parents divorced last year, so the patient lived with her mother and grandmother. Her mother had been a part-time sex worker, and she was positive for *Neisseria gonorrhoeae*. The patient had a brother, who died from sudden infant death syndrome (SIDS) at 1 month.

が高いことが推測される。我々は幼児期に発症した淋菌性結膜炎で、その背景に性的虐待を疑った症例を経験し、今日の本邦の公的ガイドラインによる性的虐待の診断の問題点、医療者間や社会的コミュニティーの連携や啓蒙の必要性についての考察を含め報告する。

症 例

患者：2歳女児

主訴：左眼脂，左上下眼瞼腫脹

既往歴：発達は年齢相当で特記すべきことなし。

ワクチン接種歴はBCG，ポリオ，三種混合ワクチン1期追加，麻疹風疹ワクチンと，2歳時点での定期接種は全て実施済みで，任意接種は未実施だった。反復感染の罹患歴，難治性湿疹や慢性下痢などの免疫不全を示唆する所見や先行感染もなかった。

家族歴：1歳上の兄がいたが，生後50日に乳幼児突然死症候群（sudden infant death syndrome：SIDS）で死亡しており，剖検を行ったが直接死因は不明だった（Fig. 1）。両親は離婚しており，母，祖母と3人の母子家庭で，母，祖母は性風俗関係での職歴があった。

生活歴：渡航歴なし，ペット飼育歴なし。集団保育の経験なし（母が他児との接触による感染症の罹患を懸念していたため）。母は，患児との入浴や患児の顔への接吻を日常的に行っていた。

現病歴：左眼瞼の腫脹，眼脂，充血を主訴に，第2病日に救急外来眼科を受診した。点眼治療（レボフロキサシン，ステロイド）が開始となるも，開瞼不能となるまで眼症状が増悪したために，第4病日に眼科を再診した。左膿漏眼より淋菌性結膜炎が疑われ，ステロイド点眼は中止，セフメノキシム点眼が追加され，セフジニルの内服も開始された。第5病日に，眼症状の改善がなく全身状態不良であり，眼科から小児科へ紹介され，入院加療となった。

入院時身体所見：入院時，全身状態は不良だったが，意識はGCS14（言葉による開眼のみ-1）と，ほ

Table 2 The results of susceptibility testing for *Neisseria gonorrhoeae*

	Eye discharge	Pharyngeal mucosa
ABPC	Susceptible	Susceptible
SBT/ABPC	Susceptible	Susceptible
CTRX	Susceptible	Susceptible
MINO	Susceptible	Susceptible
SPCM	Susceptible	Susceptible
LVFX	Susceptible	Resistant

ABPC: ampicillin, SBT/ABPC: ampicillin sodium/sulbactam sodium, CTRX: ceftriaxone sodium hydrate, MINO: minocycline hydrochloride, SPCM: spectinomycin hydrochloride hydrate, LVFX: levofloxacin

Neisseria gonorrhoeae detected in the eye discharge was susceptible to levofloxacin (LVFX), whereas that detected in the pharyngeal mucosa was resistant.

ば清明だった。体温が37.6度であった以外には、バイタルサインの異常やショック徴候などは認めなかった。左眼は開眼不能で、眼周囲に発赤があり、膿性眼脂が左眼に多量に付着していた。胸腹部、四肢に異常はなく外表上でも明らかな外傷、打撲痕や皮下出血などもなく、外性器、膣口の開大や尿道口を含めた外陰部、肛門周囲の裂傷、出血、発赤、腫脹といった外性器の異常所見はなかった。

検査所見：入院時の血液検査では肝腎機能異常・電解質・血糖異常や炎症反応の上昇を示唆する所見はなかった。全身状態不良のため髄液検査も施行したが、髄液細胞数、蛋白、髄液糖も正常範囲だった。第4病日の結膜擦過物のアデノウイルス迅速検査は陰性で、同日の眼脂のグラム染色ではグラム陰性双球菌が、眼脂培養、咽頭培養からは *Neisseria gonorrhoeae* が検出された。感受性結果は、眼脂、咽頭ともにアンピシリン、アンピシリン・スルバクタム、セフトリアキソン、ミノマイシン、スペクチノマイシンに感受性ありという点では同様だった。しかし、眼脂でレボフロキサシン感受性であったのに対し、咽頭ではレボフロキサシン耐性であり、異なった感受性結果が得られた (Table 2)。血液培養、髄液培養、尿培養、膣培養、肛門 (直腸スワブ) 培養からの有意菌検出はなかった。 *Neisseria gonorrhoeae*, *Chlamydia trachomatis* の尿中 polymerase chain reaction (PCR) は、ともに陰性、梅毒陰性、B型肝炎は未感染、human immunodeficiency virus enzyme immunoassay (HIV EIA) も陰性だった。

入院後経過：結膜炎の管理のために眼科病棟に入院した。感染経路の特定のため、母親、祖母の淋菌

感染の有無も精査したところ、母親は、婦人科受診にて、淋菌、クラミジア感染が判明し、加療が開始された。患児自身の治療としてはセフトリアキソン単回静脈内投与、また *Chlamydia trachomatis* 感染の併存も考慮してアジスロマイシンの内服を開始し、セフトリアキソン、レボフロキサシン点眼での治療を行った結果、症状は速やかに改善した。眼脂培養、咽頭培養から *Neisseria gonorrhoeae* が検出されたことと、小児淋菌感染の原因として性的虐待が多いことから、その可能性を考慮して児童相談所に通告した。児童相談員の家庭訪問、養育環境調査という介入がなされたが、明確な性的虐待の存在の裏付けとなるような証拠は得られず、児童相談所の判断によって、地域での要観察を続ける方針で自宅へ退院した (Fig. 2)。しかし退院後の小児科の受診コンプライアンスは不良で、地域での見守りと、当科への養育環境の連絡も、現時点でソーシャルワーカーを通して継続している。

考 察

本症例は、新生児期以降の淋菌感染であり、感染経路が問題となった。

淋菌は乾燥環境下において容易に死滅しやすく、人体外での増殖が困難という特徴から、通常の養育環境で接触感染が成立することは考えにくい。そのため米国小児科学会の勧奨では新生児以降の小児から淋菌が検出された場合は、性的虐待が確実にありと診断される⁶⁾⁸⁾¹¹⁾¹²⁾。

本症例では性的虐待を裏付けるような外性器所見、外陰部裂傷などの異常は認めず、その他の性感症評価でも他の疾患の併存はなかった。日常の行動もふまえると、保菌者である母親からの接触感染の可能性も、完全に否定はできなかった。しかし母が風俗関係の職歴があったことや、児が保育園に通園しておらず、同世代の小児や周囲との関わりも少ないといった状況は、養育環境としては非常に特異的だった。可能性としては、母の職場 (風俗関係) に児が連れて行かれ、そこで母の知らない段階で第三者を介して曝露されたなどといったことも推測された。

このように、直接的な性的虐待はなくとも、感染が成立するような間接的な性的虐待、もしくは不適切な養育環境といった点から、広意義での虐待、ネグレクトなどがあったことも考えられた。そのため、感染経路の特定においては、家族歴をはじめとした詳細な病歴聴取も重要であったといえる。

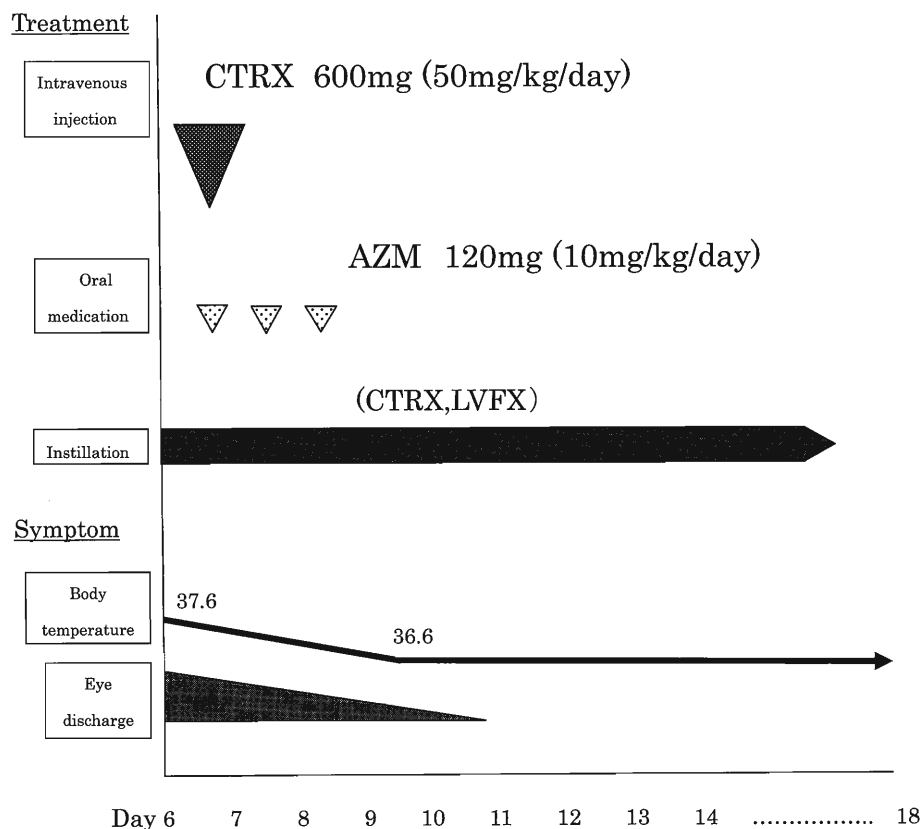


Fig. 2 Clinical course

After hospitalization, the patient was treated with a drip of ceftriaxone (CTR,X) and instillation of CTR,X and levofloxacin (LVFX). She was also given azithromycin (AZM) because we thought that she may have *Chlamydia trachomatis* infection. We suspected the possibility that she was abused and reported the case to the child guidance center. The child guidance center decided that she and her family must be observed by their neighborhood after her home visit. Therefore, she was discharged to her home from our hospital.

CTR,X: ceftriaxone, AZM: azithromycin, LVFX: levofloxacin

性的虐待，という側面に焦点をあてれば，患児本人が幼少である場合には事実関係の認識も確認も不可能である。家族からの証言も得られずという状況の中では，公的ガイドラインもその診断には極めて肝要となってくる。

本症例にあてはめると，妊娠，精液の付着，性器の外傷・感染症状がなかったために，日本小児科学会が提示する被性的虐待児には該当なし¹³⁾となる。だが一方で，前述したように米国小児科学会の勧奨では新生児以降の小児から淋菌が検出された場合は，性的虐待が確実にありと診断される⁶⁾⁸⁾¹¹⁾¹²⁾ため，症例では被性的虐待児ということになる。こうした同一症例でも，異なる結果を導くという現状のガイドラインの違いがみられる。

本邦と諸外国での相違の背景には，本邦での性的虐待が諸外国に比べて少ないということに加えて，次のような現状，課題があると考えられる。①本邦

では，社会，医療者の認識が浸透していない②性的虐待児に対する法的手段，性的虐待の専門家の不在である。

①に関連して，本症例の感染初期の主症状は眼のみで，続発した全身状態の増悪もあって小児科に紹介となった。早期発見という点では外傷だけでなく，小児の淋菌感染，クラミジア感染などをみた場合には性的虐待，不適切な養育環境という可能性を念頭におくべきであることを，他科を含めた医療従事者へ啓発活動を行っていくことや，日常的に連携をとれる体制をつくることなども重要と考えられた。

②については，諸外国では性的虐待に関しても，身体的虐待と同様の客観的なガイドラインを作り，早期介入と専門的なケアを行っていることが多い⁹⁾。しかし本邦の場合，症例のように言語獲得前の乳幼児では証言が得られないために家族への強制力がなく，淋菌の遺伝子検査の施行が困難であり，感染経

路を特定することは不可能に近い。したがって本邦でも報告以上の被性的虐待児が潜在的に存在する可能性があり、明確に虐待の診断ができず、介入が遅れうる現状があることが危惧された。

また治療に関しては、症例では他の性感染症の合併が示唆された所見はなかったが、淋菌が検出された場合、クラミジア感染が並存していることがあり、Chlamydia trachomatis の尿中 PCR の陰性結果をもって否定はできない。そのため、双方に対しての加療が行われることが勧奨されている¹⁴⁾。症例でもセフトリアキソン単回投与と、アジスロマイシンの3日間投与、点眼治療で症状は改善した。

結 論

幼児期に発症した淋菌性結膜炎で性的虐待を疑った症例を報告した。より早急な被性的虐待児への臨床的・社会的介入が行われるためには、新生児期以降の小児淋菌感染症では最悪の事態を想定し、背景に性的虐待の存在がないか、不適切な養育環境である可能性がないかを疑うべきである。そのためには性的行為、虐待を認識できない、表現力の未熟な幼少児や、外性器所見がない場合でも診断可能となる性的虐待の診療手引きの整備や、医療従事者の啓蒙、医療者間や、社会的コミュニティーとも連携をとっての観察が望まれる。

なお、本論文は東京女子医科大学倫理委員会で、症例報告の承認を得た。

開示すべき利益相反状態はない。

文 献

- 1) **Bignell C, Ison CA, Jungmann E:** Gonorrhoea. *Sex Transm Infect* **82**: iv6-iv9, 2006
- 2) **Miller KE:** Diagnosis and treatment of Neisseria gonorrhoeae. *Am Fam Physician* **73**: 1779-1784, 2006
- 3) **Alexander ER:** Gonorrhea in the newborn. *Ann N Y Acad Sci* **549**: 180-186, 1988
- 4) **Neinstein LS, Goldenring J, Carpenter S:** Nonsexual transmission of sexually transmitted diseases: an infrequent occurrence. *Pediatrics* **74**: 67-76, 1984
- 5) **Woods CR:** Gonococcal infections in neonates and young children. *Semin Pediatr Infect Dis* **16**: 258-270, 2005
- 6) **Kellogg N:** American Academy of Pediatrics Committee on Child Abuse and Neglect: The evaluation of sexual abuse in children. *Pediatrics* **116**: 506-512, 2005
- 7) **Bechtel K:** Sexual abuse and sexually transmitted infections in children and adolescents. *Curr Opin Pediatr* **22**: 94-99, 2010
- 8) **Christopher JH, Helga GI Hanks, Jane MW:** 性的虐待の臨床像。「子どもの虐待とネグレクト 臨床家ハンドブック」(稲垣由子・岡田由香監訳), pp166-167, 日本小児医事出版社, 東京 (2008)
- 9) **市川光太郎:** 婦人科診療における対応: 性的虐待を中心に。「児童虐待へのアプローチ」(市川光太郎編), pp132-137, 中外医学社, 東京 (2007)
- 10) **桃井真理子:** 性的虐待を疑うとき。「小児虐待医学的対応マニュアル: 医療現場で子どもを守るために」, pp81-94, 真興交易, 医書出版部, 東京 (2006)
- 11) **Sgroi SM:** Pediatric gonorrhoea and child sexual abuse: the venereal disease connection. *Sex Transm Dis* **9**: 154-156, 1982
- 12) **坂井聖二, 奥山真紀子, 井上登生:** 性的虐待とその所見, 性的虐待の診察検査。「子ども虐待の臨床: 医学的診断と対応」(坂井聖二・奥山真紀子・井上登生編), pp211-243, 南山堂, 東京 (2005)
- 13) **日本小児科学会子ども虐待問題プロジェクト:** 性的虐待が気になるとき。「子ども虐待診療手引き」 http://www.jpeds.or.jp/guide/pdf/8_gyakutai.pdf, 日本小児科学会(更新 2007年11月1日, 参照 2012年7月20日)
- 14) **Workowski KA, Berman S:** Sexually Transmitted Diseases Treatment Guidelines, 2010. *MMWR Recomm Rep* **59** (RR-12): 1-110, 2010