

報 告

内視鏡下胃粘膜切除術を契機とし発症した急性胆嚢炎の1例

東京女子医科大学 医学部 第二外科学

コノ マサヒロ セ シモ アキヨシ オ ガワ シンペイ アラタケ カズキ カメオカ シンゴ
河野 正寛・瀬下 明良・小川 真平・荒武 寿樹・亀岡 信悟

(受理 平成18年6月9日)

A Case of Acute Cholecystitis After an Endoscopic Mucosal Resection in Patient with Early Gastric Cancer

Masahiro KONO, Akiyoshi SESHIMO, Shinpei OGAWA, Kazuki ARATAKE and Shingo KAMEOKA

Department of Surgery II, Tokyo Women's Medical University

An 85-year-old men developed acute cholecystitis after he underwent an endoscopic mucosal resection (EMR) for early gastric cancer. We performed percutaneous transhepatic cholangiography and drainage but the patient did not show remission and so we performed a cholecystectomy. The patient had no organic or pathologic biliary conditions such as gallstone or anomalous arrangement of the pancreaticobiliary duct. We determined the condition as "postoperative cholecystitis". Even though the condition is extremely rare, cholecystitis can be a complication after an EMR and special care should be given, especially to patients who are elderly or in poor general condition.

Key words: postoperative cholecystitis, calculous cholecystitis, EMR

緒 言

急性胆嚢炎のうち、胆道系と関係のない各種手術の後に発症する場合は特に術後急性胆嚢炎と呼ばれ¹⁾、1844年Duncanにより最初に報告されて以来²⁾、多くの報告がある。

術後急性胆嚢炎は一般的に重症化し早期に手術を必要とすることが少なくなく、その予後は不良とされてきた^{3,4)}。その発症の機序は胆嚢壁の血流障害や再還流障害など多くの要因が挙げられ^{5)~8)}、単一の原因によるものではないと考えられている。

今回我々は、早期胃癌に対して内視鏡下粘膜切除術(endoscopic mucosal resection: EMR)を行った後に急性胆嚢炎を発症した1例を経験した。胆道系に器質的病態はなく、いわゆる術後胆嚢炎と同様の発症機序と考えられた。高齢者に対するEMRは今後も増加することが予測され、念頭に置くべき合併症であると考えられたので報告する。

症 例

患者：82歳，男性。

主訴：上腹部不快感。

家族歴，既往歴：特記事項はない。

現病歴：平成16年12月より上記主訴が出現したため、前医で上部消化管内視鏡検査を施行した。前庭部大弯にIIa病変を指摘され、生検でgroup IIIであったため、EMR目的に当科入院となった。

入院時現症：貧血，黄疸は認めず，腹部所見にも明らかな異常はなかった。

入院時検査成績：血算，生化学検査には異常は認められなかった。腫瘍マーカーではCA19-9が37.3と軽度上昇していた。

腹部超音波検査：肝臓，胆嚢，膵臓ともに特記すべき所見を認めなかった。

入院後経過：12月8日フルニトラゼパム1.5mg静注で鎮静した後，胃体下部後壁大弯よりの35×20mm大のIIa病変(図1)に対し，凝固電流で切除予定線をマーキングした後，粘膜下層に生理食塩水を合計30ml局所注入しEMRを施行した。腫瘍径が大きかったため，二分割切除とした。術時間は40分であった。術中術後に特に訴えはなく，術後は絶飲食としランソプラゾール30mgを投与した。投与した補液の量は術前1,000ml，術後より翌日朝まで1,500mlであった。

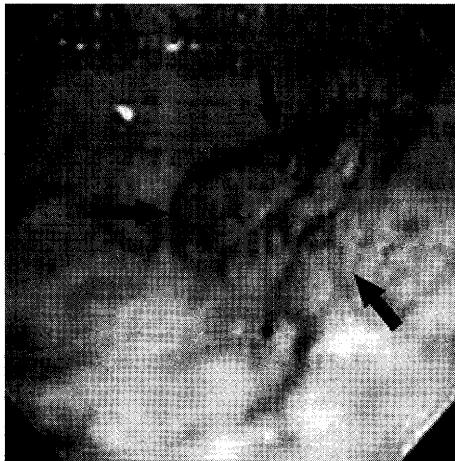

図1 上部消化管内視鏡所見
胃体下部後壁大弯よりに35×20mm大のIIa病変を認める。

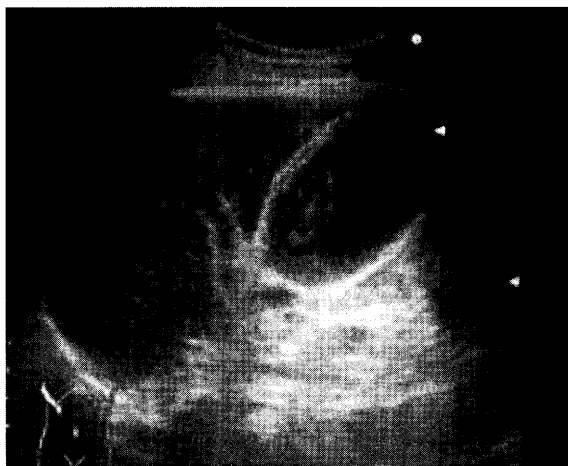


図2 腹部超音波所見
胆嚢壁の肥厚を認め、内腔にデブリスの貯留を認めた。

翌日の12月9日朝より右上腹部痛が出現したが、圧痛は軽度であり、腹膜刺激症状を認めなかったため、スルピリン50mg、ペンタゾシン15mgを用い経過を見た。

12月10日には黄疸が出現し(T-Bil7.1mg/dl, GOT203IU/l, GPT252IU/l, γ -GTP155IU/l, WBC10,170/dl), 右上腹部を中心に圧痛および腹膜刺激症状を認めた。また腹部超音波検査で胆嚢壁の肥厚を認め、内腔にデブリスの貯留を認めた(図2)。肝内胆管にごく軽度の拡張も認められた。腹部CT検査(図3)では胆嚢壁は著明に肥厚し、腹水、胸水を認め、胆嚢周囲から胃前庭部、十二指腸にかけて全体に浮腫状変化を認めた。以上より急性胆嚢炎の診断で経皮経肝胆嚢ドレナージを行った。この際、黒褐色の胆汁100mlほどがドレナージされたが、その後

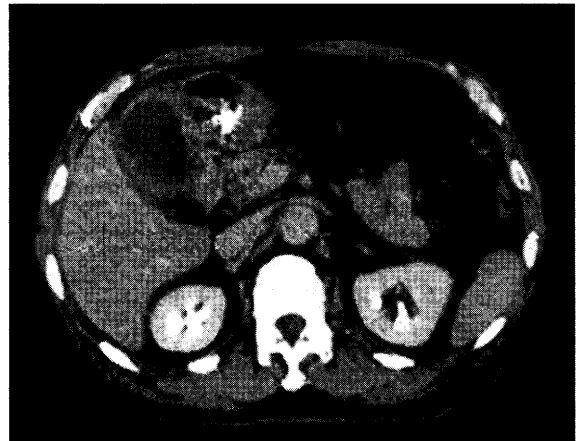


図3 腹部CT所見
胆嚢壁の著明な肥厚、腹水、胸水及び広範囲に浮腫状変化を認めた。

はドレナージ不良であった。

翌日12月11日、右上腹部の圧痛および腹膜刺激症状は改善せず腹部全体に広がったため、緊急手術となった。

術中所見：黄褐色の腹水が中等量腹腔内全体に認められた。大網が胆嚢を被覆するように癒着し、胆嚢壁は所々白苔が付着し、一部壊死に陥っているものと考えられた。胆嚢底部から肝十二指腸靭帯全体にわたり強い炎症性変化を認めた。なおEMR施行した部位の胃漿膜面に明らかな異常所見は認められなかった。胆嚢摘出および胆嚢管より総胆管内へCチューブを挿入し腹腔内洗浄を十分に行った。術後経過は良好で第19病日に退院となった。また、術後Cチューブ造影を施行したが、合流異常は認められなかった(図4)。

病理組織検査所見：胆嚢壁には多数の好中球の浸潤とともに粘膜から筋層に至るまでの著明な壊死性変化を伴っていた。明らかな血栓の形成や血管炎の所見は認められなかった。経皮経肝胆嚢ドレナージ時に採取した胆汁の培養で *Enterococcus avium* が少量検出された。なお、EMRで切除した標本は well differentiated adenocarcinoma in adenoma であり、リンパ管侵襲、静脈侵襲ともに認めず、切離断端の検討では陰性であった。

考 察

EMRは手技および機器の改良により、一般的に安全に施行されるようになった。時に合併症として出血、穿孔が報告されるが、その頻度は1%に満たない。またEMR後の胆嚢炎の報告は、医学中央雑誌

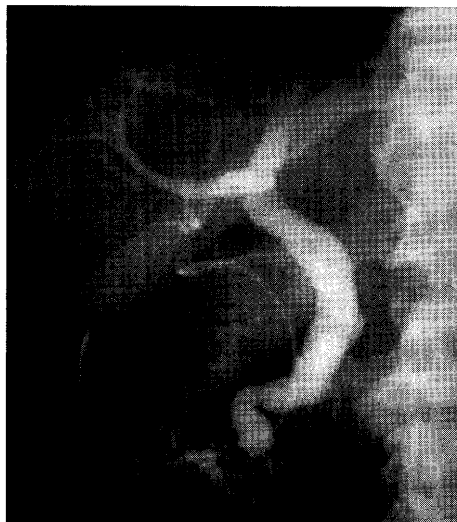

図4 胆管造影検査所見

術後Cチューブよりの造影所見では合流異常は認められなかった。

で胆嚢炎，内視鏡下粘膜切除術を，MedlineでEMR, cholecystitisをキーワードとし各々1980～2005年の期間で検索を行ったが，報告はなされていなかった。

術後胆嚢炎の発症頻度は腹部手術では0.09%，さらにその46～92%が無石性であり，男性に多く発症する傾向にある³⁾。本症例も手術所見より胆石は認められず，無石胆嚢炎であった。

術後に胆嚢炎が発症する機序としては，胆嚢内胆汁のうっ滞から起こる胆嚢内圧の上昇により胆嚢壁の血流障害が考えられており，これは①迷走神経の損傷，②術後の脱水や長期の絶食，③高カロリー輸液，④鎮痛剤，麻酔等の要因によると指摘されている^{1)3)5)～7)}。血液凝固第12因子の活性化による血栓形成を原因とする報告⁸⁾もある。術後に発症する急性胆嚢炎はこれらの要因が組み合わせり発症すると推測される。

本症例では胆石や合流異常など，胆道系に器質的

な病態は存在せず，いわゆる術後胆嚢炎と同様の発症機序と考えられた。手術所見および病理検査所見からEMRの操作自体による直接的な熱損傷は否定的是であるが，通電に伴う何らかの迷走神経への影響は否定できない。鎮静剤投与，高齢，長時間の内視鏡操作，絶食による脱水など様々な要因が挙げられる。いわゆる術後胆嚢炎が開腹，開胸手術に限らず，EMRに際しても発症する可能性があることは今後考慮しておかねばならないと思われる。

結 語

EMR後に発症した急性胆嚢炎を経験したので報告した。EMRは今後，高齢者の増加や手技の改良といった背景により，ますますその適応症例が増加すると考えられる。胆嚢炎の発症は内視鏡下粘膜切除術の合併症として報告例がなく極めて稀であるが，高齢者や全身状態不良症例においては十分な注意が必要である。

文 献

- 1) Eldar S, Abrahamson J, Nash E et al: Postoperative acute cholecystitis complicating unrelated operations. *Isr J Med Sci* **22**: 892-896, 1986
- 2) Duncan J: Femoral hernia: gangrene of the gallbladder, extravasation of bile; peritonitis; death. *North J Med* **2**: 151-153, 1844
- 3) Inoue T, Mishima Y: Postoperative acute cholecystitis: a collective review of 494 cases in Japan. *Jpn J Surg* **18**(1): 35-42, 1988
- 4) Ottinger L: Acute cholecystitis as a postoperative complication. *Ann Surg* **184**(2): 162-165, 1976
- 5) Flancbaum L, Majerus TC, Cox EF: Acute post-traumatic acalculous cholecystitis. *Am J Surg* **150**(2): 252-256, 1985
- 6) Orlando R 3rd, Gleason E, Drezner AD: Acute acalculous cholecystitis in the critically ill patient. *Am J Surg* **145**(4): 472-476, 1983
- 7) Glenn F: Acute acalculous cholecystitis. *An Surg* **189**(4): 458-465, 1979
- 8) Becker CG, Dubin T, Glenn F: Induction of acute cholecystitis by activation of factor XII. *J Exp Med* **151**(1): 81-90, 1980