東女医大誌　第81巻　臨時増刊号
頁　E261～E265　平成23年3月

報　告

プロトンポンプ阻害薬内服で上気道炎様症状が改善した2型糖尿病合併逆流性食道炎の1例

[1]東京女子医科大学医学部内科学（第三）
[2]東京女子医科大学病院消化器病センター内科
[3]東京女子医科大学病院呼吸器内科
[4]東京女子医科大学病院耳鼻咽喉科

山本（ヤマモト）　弥生（ヤヨイ）[1]・中神（ナカガミ）　朋子（トモコ）[1]・小西（コニシ）　洋之（ヒロユキ）[2]
近藤（コンドウ）　光子（ミツコ）[3]・山村（ヤマムラ）　幸江（ユキエ）[4]・岩本（イワモト）　安彦（ヤスヒコ）[1]

（受理　平成22年12月27日）

Gastroesophageal Reflux Disease With Diabetes: Improved Upper Respiratory Inflammation With the Proton Pump Inhibitor

Yayoi YAMAMOTO[1], Tomoko NAKAGAMI[1], Hiroyuki KONISHI[2], Mitsuko KONDO[3], Yukie YAMAMURA[4] and Yasuhiko IWAMOTO[1]

[1]Department of Medicine III, Tokyo Women's Medical University School of Medicine
[2]Department of Medicine, Institute of Gastroenterology, Tokyo Women's Medical University Hospital
[3]Department of Medicine, Chest Institute, Tokyo Women's Medical University Hospital
[4]Department of Otorhinolaryngology, Tokyo Women's Medical University Hospital

We report on a 62-year-old woman with gastroesophageal reflux disease (GERD) associated with diabetes. She was given a diagnosis of as diabetes in 1983. Dietetic treatment improved her glycemic control and the patient decided to discontinue visiting the hospital, with only occasional visits. In 1989, she was visited our hospital for the first time and began taking oral hypoglycemic agents. The HbA1c level was about 8-10%. In 1995, she began insulin treatment and the HbA1c level was maintained at approximately 7%. In October 2007, the patient took antibiotics by herself for cough and sore throat, but as the symptoms did not improve, consulted a specialist in respiratory tract medicine and otolaryngology. The patient was given antibiotics, bronchodilator and antitussive drugs but symptoms did not improve. Endoscopy was performed in September 2008 due to epigastralgia and abdominal fullness. Prior to endoscopy, frequency scale for the symptoms of GERD (FSSG) was used to assess symptoms, and the dyspeptic score was 8 points, reflux score was 5 points, totaling 13 points. An endoscopic diagnosis of GERD grade A and hiatal hernia were given. The patient was given rabeprazole sodium, and symptoms disappeared in a week with no relapse. The follow-up FSSG score was 0 points.

Key Words: gastroesophageal reflux disease (GERD), frequency scale for the symptoms of GERD (FSSG), diabetes, proton pump inhibitor (PPI), endoscopy

緒　言

近年食生活の欧米化，肥満，高齢化，ヘリコバクター・ピロリ感染率の低下などが原因となり，胃食道逆流症（gastroesophageal reflux disease：GERD）が増加傾向にあることが指摘されている[1]．本邦において，内視鏡検査で診断されうるGERDの有病率は1970年代3%程度，1990年代後半には16.3%と増加傾向にあると報告されているが[1]，内視鏡的検査陰性であるGERD（非びらん性胃食道逆流症，non-erosive reflux disease：NERD）も含めると，実際の

GERD 罹患率はより高いと考えられている.

糖尿病患者では GERD の合併率が高いことが報告されており[2], 質問票を用いた慢性肝炎患者との比較では, 糖尿病患者の上部消化管症状は有症率 41.5%, 慢性肝炎患者の有症率 21.4% と, 糖尿病患者において有意に高いことが示唆されている[3].

また GERD 患者では, 逆流症状は消化器症状だけではなく, 慢性咳, 喘息様症状, 咽頭炎様症状, 胸痛, 睡眠障害など消化器外症状の形をとることもあり, 診断に苦慮する例も少なくない. 今回我々は慢性咳嗽を主訴とし, プロトンポンプ阻害薬 (proton pump inhibitor : PPI) 内服で症状の改善をみた逆流性食道炎の糖尿病患者を経験したのでここに報告する.

症　例

患者：62 歳, 女性.

主訴：咳, 咽頭痛, 喀痰.

既往歴：46 歳子宮筋腫, 51 歳乳癌, 53 歳内痔核.

家族歴：母が糖尿病.

現病歴：1981 年 (33 歳) に全身倦怠感から糖尿病を心配し近医を受診したところ, 75g 経口ブドウ糖負荷試験を施行され, 境界型と診断されたが放置していた. 1983 年 (35 歳) 1 ヵ月間で 5kg の体重減少を認めたため, 近医を受診した. 随時血糖 396mg/dl であり糖尿病と診断された. 食事療法を行い減量したところ血糖コントロールが改善したため通院を自己中断した. 以後も通院と自己中断を繰り返していた. 1989 年 (41 歳) に当院での加療を希望し当科を初診した. 初診時 HbA1c 7.5% であり, すでに糖尿病網膜症 (福田分類 A2/A2) を認めていた. 経口血糖降下薬を開始されるも HbA1c 9% 程度と血糖コントロールは不良であった. 1995 年 (46 歳), 子宮筋腫の手術後からインスリン 2 回法 (ヒトインスリン N1 回法朝 8 単位) に切り替えとなり, 以後インスリン治療下に血糖コントロールは HbA1c7% 台で経過していた. 2008 年には HbA1c8% 台となったため, インスリン 4 回法 (朝デテミル 22 単位, アスパルト朝 6 単位, 昼 2 単位, 夕 6 単位) に切り替えとなり, 以後 HbA1c 7% 台で経過していた. 2007 年 10 月より咽頭痛, 咳嗽などの上気道炎様症状が出現し, 自宅にあった抗生剤を内服するも症状が改善しないため, 当院耳鼻咽喉科を受診した. 上気道炎の診断で抗生剤が変更されたが症状の改善が認められず, 11 月初旬に当院呼吸器内科を受診した. 聴診上喘鳴が聴取された. 気管支喘息の診断で, テオフィリン, カルボシステイン, ツロブテロールテープ, デキストロメトルファンが処方された. 咳, 喀痰の喀出が持続していたため, デキストロメトルファン, アンブロキソールを継続内服した. 11 月に同症状が増悪し, クラリスロマイシン, セフカペンピボキシルを 1 週間ずつ継続内服して約 4 週後に症状の改善を認めた. 2008 年 5 月にも悪感, 咽頭痛, 咳が出現したため, デキストロメトルファン, アンブロキソール, トラネキサム酸の内服を開始し, 以後内服を継続していた. 9 月, 食後の心窩部痛および膨満感が出現したため, 痔核でかかりつけであった当院外科にて精査目的に上部消化管内視鏡検査を施行した.

現症：身長 151cm, 体重 56.6kg, BMI 24.8kg/m^2, 臍周囲径 85.0cm, 血圧 130/90mmHg, 脈拍 79/min, 体温 36.3℃. 頭頸部咽頭発赤なし, 頸部リンパ節腫脹なし. 胸部, 腹部には異常所見を認めない. 神経学的所見として, 両足底の知覚異常, 四肢深部腱反射消失, および四肢振動覚低下を認めた. 起立性低血圧は認めなかった (血圧 133/64mmHg→139/64 mmHg).

検査結果：〔血液, 生化学〕WBC 4,530/μl, RBC 468×10^4/μl, Hb 14.0g/dl, Ht 41.5%, Plt 29.8×10^4/μl, TP 7.6g/dl, Alb 4.6g/dl, T-bil 0.6mg/dl, AST 19U/*l*, ALT 13U/*l*, ALP 213mg/dl, BUN 11.6mg/dl, Cr 0.69mg/dl, Na 142mEq/*l*, K 4.1 mEq/*l*, FPG 85mg/dl, HbA1c 7.9%.〔心電図〕洞調律, HR 71bpm, 軸偏位 (−), ST 変化 (−), 陰性 T 波 (−), CVR-R 3.62%.〔神経検査〕MCV ulnar 57.2m/sec, peroneal 40.5m/sec, SCV ulnar 57.7m/sec, sural 51.6m/sec, 運動神経の伝達速度低下が認められた.〔眼底検査〕福田分類 A1/A1 と単純網膜症の状態であった.〔PWV〕9.0m/s, API1.06 (左のみ).〔F スケールテスト (内視鏡検査前, Fig. 1)〕酸逆流症状は 5 点, 運動不全症状は 8 点, 計 13 点.〔上部消化管内視鏡検査〕食道粘膜障害あり, 逆流性食道炎 grade A, 食道裂孔ヘルニア (Fig. 2), 胃粘膜萎縮なし, 前庭部大弯に数条の櫛状発赤. 表層性胃炎 (Fig. 3) を認めた.

経過：上部消化管内視鏡検査後, ラベプラゾールナトリウム 10mg の投与を開始した. 治療開始後約 1 週間で, 咽頭違和感, 腹部膨満感, 咳嗽などの自覚症状が消失した. 自覚症状消失後, デキストロメトルファン, アンブロキソール, トラネキサム酸など長期内服していた対症療法薬の内服を中止したが, 症状の再出現は認めなかった. また咽頭痛に対して

Fスケール問診票 FSSG (Frequency Scale for the Symptoms of GERD)

記入日:平成　年　月　日

※あなたは以下にあげる症状がありますか？
ありましたら、その程度を記入欄の数字(スケール)に○を付けてお答え下さい。

お名前　(ID:　)　歳　男・女

	質問	記入欄 ない	まれに	時々	しばしば	いつも
1	胸やけがしますか?	0	1	2	3	4
2	おなかがはることがありますか?	0	1	2	3	4
3	食事をした後に胃が重苦しい(もたれる)ことがありますか?	0	1	2	3	4
4	思わず手のひらで胸をこすってしまうことがありますか?	0	1	2	3	4
5	食べたあと気持ちが悪くなることがありますか?	0	1	2	3	4
6	食後に胸やけがおこりますか?	0	1	2	3	4
7	喉(のど)の違和感(ヒリヒリなど)がありますか?	0	1	2	3	4
8	食事の途中で満腹になってしまいますか?	0	1	2	3	4
9	ものを飲み込むと、つかえることがありますか?	0	1	2	3	4
10	苦い水(胃酸)が上がってくることがありますか?	0	1	2	3	4
11	ゲップがよくでますか?	0	1	2	3	4
12	前かがみをすると胸やけがしますか?	0	1	2	3	4

総合計点数

その他、何か気になる症状があればご遠慮なくご記入ください。

合計点数　2 + 4 + 3 + 4 = 13

M. Kusano et al.:J Gastroenterol.39,888 (2004)

酸逆流関連症状 = 5 点

運動不全(もたれ)症状 = 8 点

©Eisai Co., Ltd. 2002

Fig. 1　Frequency scale for the symptoms of GERD (FSSG)

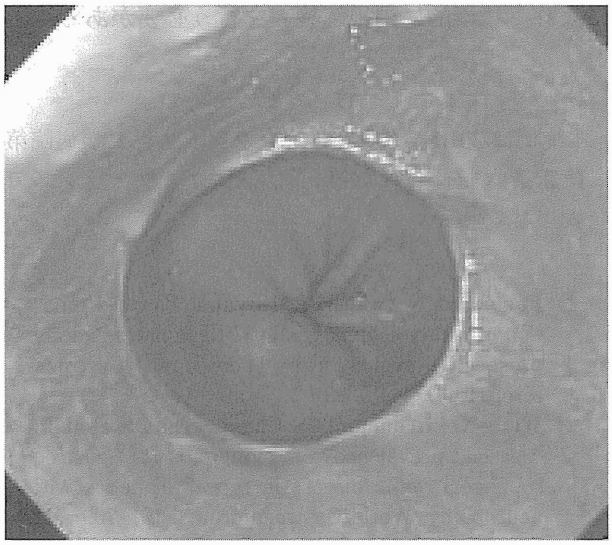

Fig. 2　Upper endoscopy (Esophagus)

Fig. 3　Upper endoscopy (stomach)

2ヵ月間で最大4回の処方を受けていた抗生剤も，数ヵ月に一度程度までに使用頻度が減少した．血糖コントロールおよび体重は，投与開始前後で著変なかった．投与開始4週後に，再度Fテストを行ったところ，酸逆流症状，運動不全症状ともに0点と著明な改善を認めた．8週間ラベプラゾールナトリウムの内服を継続し，以後内服は中止しているが，自覚症状の再出現は認めていない．

考　察

GERDは胃内容物の食道内逆流により臨床症状や合併症を生じた病態の総称であると定義され[4]，下部食道粘膜の酸消化性粘膜障害，胸焼け・呑酸などの定型的逆流症状のいずれか，または両方があるものをいう．GERDの症状としては，胸焼け，呑酸などの定型的症状に加え，胸痛23.1%，嚥下障害13.5%，消化不良10.6%，喘息9.3%，気管支炎14.0%，嗄声14.8%など，非定型的症状も多く認められる[5]．

糖尿病患者におけるGERDでは，酸逆流増加，逆流した酸の排泄遅延，食道全域の収縮圧低下，中部・遠位食道の蠕動波伝播速度低下，収縮時間の短縮，食道粘膜の微小循環障害が原因と考えられており[6]，自律神経障害を中心とした運動機能障害が基礎にあると指摘されている[7)8]．自律神経障害の程度を評価する方法として心電図検査におけるRR間隔変動係数（CVR-R）があげられ，消化器症状を有する糖尿病患者で有意に低いと報告されている[9]．本例はCVR-Rが3.62％と正常範囲内であり，心電図検査では明らかな自律神経障害は認められなかった．しかし診察上深部腱反射の消失および四肢振動覚の低下を来しており，また神経伝達速度検査で運動神経および感覚神経の障害を認めていることからも，神経障害の存在が示唆された．

GERDのスクリーニングに，Fテスト[10]の有用性が報告されている．糖尿病患者では消化管運動機能障害から運動不全症状の増加が予測されうるが，現在までFテストの得点偏位に関する報告はなく，詳細はさらなる調査が必要である．本症例はFテストで運動不全症状が酸逆流症状よりも高得点であり，自律神経障害の関連が示唆された．

GERDは糖尿病患者に合併しやすいことが指摘されており，なかでも罹病期間の長い患者，血糖コントロールの悪い患者，合併症の多い患者で，下部食道括約筋機能の低下により，さらにGERDの合併率が高くなると報告されている[11]．糖尿病患者は一般的に自覚症状に乏しいうえ[12]，HbA1c10％以上を超えると逆に自覚症状の頻度が低下するとの報告もある[3]．本症例は糖尿病罹病期間が28年と長く，血糖コントロール不良のまま長年経過しており，神経障害および網膜症と複数の細小血管合併症を認めており，GERDのハイリスク症例であった．罹病期間が長く，神経障害を合併していることから自覚症状が比較的乏しい傾向にあった可能性も否定できない．慢性咳嗽の症状は約1年持続したものの，食後の心窩部膨満感の出現は比較的最近までみられていなかったため，積極的にGERDを疑うまで長期間を要した．

現在のGERD治療は，GERD診療ガイドラインにおいて，内視鏡的検査を行い診断したのちにPPIの投与を開始するか，症状が疑わしい時点でPPIを投与し，QOLの速やかな改善を狙うか，2通りの診療方法が提唱されている[4]．糖尿病患者においては，GERD罹患率が高いわりに自覚症状の乏しい症例が多く認められるため，PPI投与による診断的治療も有用であるが，積極的な内視鏡検査が望まれる．

GERD治療の主目的は，症状のコントロール，それに伴うQOLの改善，食道癌発生などの合併症を予防することにある．さらに本症例のように難治性の上気道炎症状が長期にわたり消長を繰り返すような経過をとれば，そのたびに不適切な抗生剤および各種対症療法薬を内服する機会，長期連用の機会が生まれることになろう．易感染傾向のある糖尿病患者では，耐性菌の出現をいたずらに助長することは，生命予後にも影響を及ぼしかねないため注意を要する．

本例は，PPI内服にて上気道炎症状および腹部膨満感は速やかに改善し，現在まで症状の再出現はみられていない．長期間継続していた鎮咳薬および抗炎症剤が不要になり，抗生剤の使用頻度も減少し，QOLの著明な改善をみた．

結　語

糖尿病患者において，長期間持続する上気道炎症状を認めた場合には，逆流性食道炎の可能性も視野に入れ，積極的に内視鏡検査を行う必要がある．

付　記

本症例は2010年6月3日，東京女子医科大学病院第二臨床講堂で行われた第5回ARDカンファランスで発表した．

文　献

1) **Furukawa N, Iwakiri R, Koyama T et al**: Proportion of reflux esophagitis in 6010 Japanese adults: prospective evaluation by endoscopy. J Gastroenterol **34**: 441–444, 1999
2) **Wang X, Pitchumoni CS, Chandrarana K et al**: Increased prevalence of symptoms of gastroesophageal reflux disease in type 2 diabetics with neuropathy. World Gastroenterol **14** (5): 709–712, 2008
3) **Nishida T, Tsuji S, Tsujii M et al**: Gastroesophageal reflux disease Related to diabetes:analysis of 241 cases with type 2 diabetes mellitus. J Gastroenterol Hepatol **19**: 258–265, 2004
4) **日本消化器学会**：「胃食道逆流症（GERD）診療ガイドライン」，南江堂（2009）
5) **Locke GR 3rd, Tally NJ, Fett SL et al**: Prevalence and clinical spectrum of Gastroesophageal reflux:a population-based study in Olmsted Country, Minesota. Gastroenterology **112**: 1448–1456, 1997
6) **加瀬浩之，服部良之，笠井貴久男**：胃酸逆流症と糖尿病．内分泌・糖尿病科　**28**（5）：371–378, 2009
7) **Huppe D, Tegenthoff M, Faig J et al**: Esophageal dysfunction in diabetesmellitus:is there a relation to clinical manifestation of neuropathy? Clin Investig

70: 740–747, 1992

8) **Annese V, Bassotti G, Caruso N et al**: Gastrointestinal motor dysfunction, symptoms and neuropathy in noninsulin–dependent (type 2) diabetes mellitus. J Clin Gastroenterol **29**: 171–177, 1999

9) **切塚敬治**：内分泌疾患領域と消化管疾患　糖尿病と消化管疾患．臨床消化器内科　**24**（7）：951–958, 2009

10) **Kusano M, Shimoyama Y, Sugimoto S et al**: Development and evaluation of FSSG:frequency scale for the symptoms of GERD. J Gastroenterol **39**: 888–891, 2004

11) **Kase H, Hattori Y, Satoh N et al**: Symptoms of gastroesophageal reflux in diabetes patients. Diabetes Res Clin Pract **79**: e6–e7, 2008

12) **長谷川範幸，中村光男，田中　光ほか**：糖尿病と胃酸逆流症．消化器科　**30**：185–190, 2000